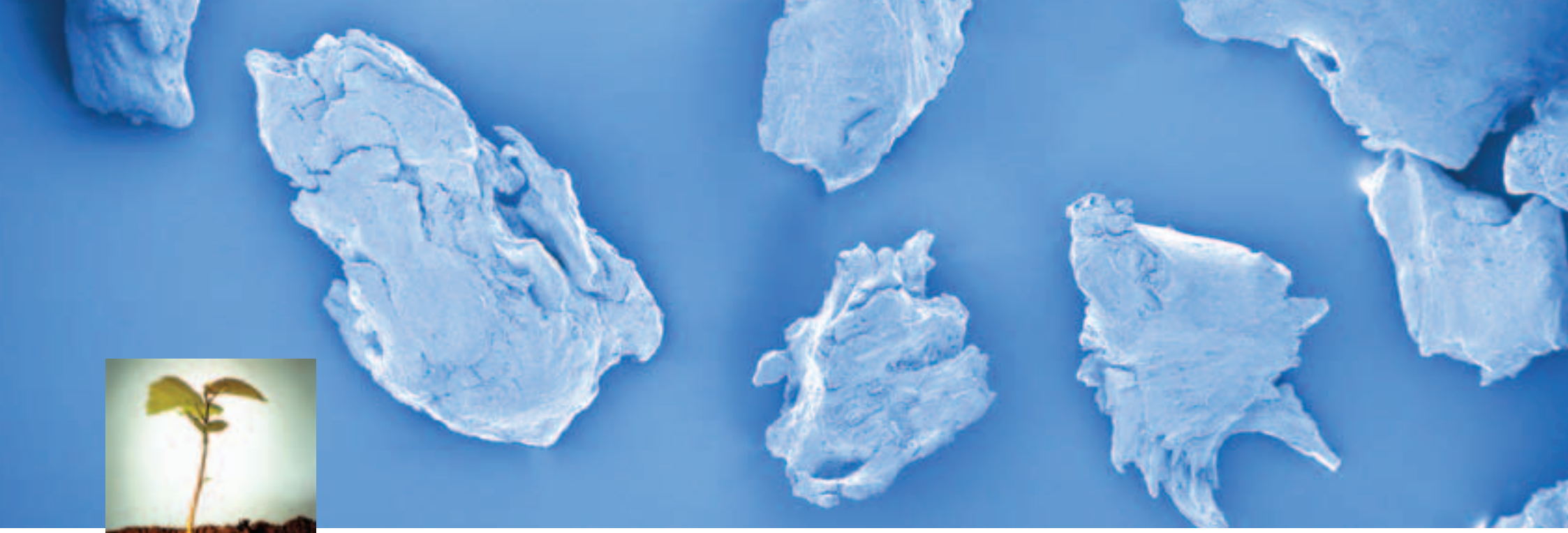

OsteoBiol®
by Tecnoss

Костнозамещающие материалы

НАУКА О РЕГЕНЕРАЦИИ

ВДОХНОВЕНИЕ ОТ ПРИРОДЫ

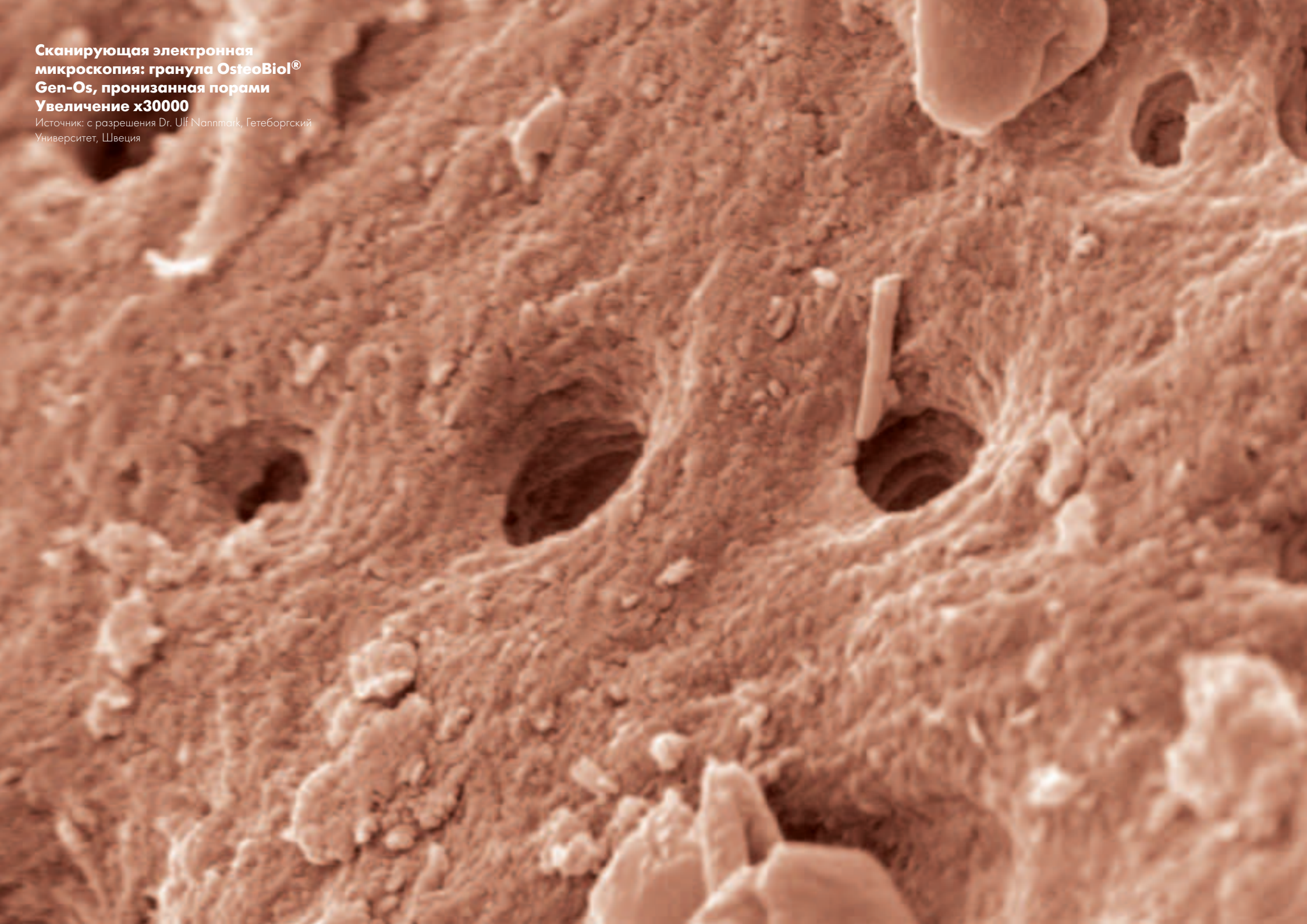

Сканирующая электронная микроскопия: гранула OsteoBiol® Gen-Os, пронизанная порами Увеличение x30000

Источник: с разрешения Dr. Ulf Nannmark, Гетеборгский Университет, Швеция

Добро пожаловать в мир OsteoBiol®

Технология тканевой регенерации: существенные перемены к лучшему.

Возможно, Вы еще не знаете о ксеногенном происхождении коллагенсодержащих биоматериалов OsteoBiol®, появившихся благодаря инновационной биотехнологии Tecnoss®.

Возможно, Вы еще не слышали о великолепной биосовместимости и абсолютной надежности материала – качествах, гарантированных сертифицированным производственным процессом Tecnoss®.

Все это откроется Вам при первом же использовании костнозамещающего материала OsteoBiol®: Вы почувствуете, насколько он удобен в работе, и получите прекрасный клинический результат.

OsteoBiol® – это совершенный ассортимент инновационных биоматериалов, каждый из которых имеет свои показания к применению.

Инновации нужны для того, чтобы стирать границы возможного, создавая новые стандарты качества лечения.

Инновации появляются там, где присутствуют качества, которыми всегда отличались удачливые исследователи: творческий подход и изобретательность.

Разработка и производство самых лучших биоматериалов для костной аугментации в стоматологии стало основной целью при создании компании Tecnoss®.

Философия основателя компании, доктора Джузеппе Олива, заключалась в поиске материала, который бы приводил к регенерации тканей в соответствии с законами и принципами биологии.

Указанные концепции в сочетании с детально продуманным дизайном, новаторскими технологиями и тщательным контролем качества были и будут движущей силой в нашей компании.

Мы направляем нашу энергию и наши ресурсы на создание материалов, улучшающих качество регенерации кости и мягких тканей: это основа нашей деятельности и наш принцип.

Наша беззаветная преданность этому принципу ощущается в каждом производимом нами продукте.

Удивительная биосовместимость каждого продукта OsteoBiol® придаст Вам уверенность в успехе регенерации.

Биоматериалы Tecnoss® существенно отличаются от других своими неповторимыми свойствами!

Давид Олива, MD*
Управляющий директор

Компания Tecnoss
Отдел биотехнологий

* MD - доктор медицины

Наши приоритеты – это исследования и образование, поскольку в производстве биоматериалов мы используем научно-доказательный подход.

Наши стремления одновременно просты и амбициозны: занять лидирующие позиции на рынках крупных стран. Это будет соответствовать высочайшему качеству биоматериалов OsteoBiol®.

К моменту нашего выхода на рынок в 2004 году в крупных научных журналах уже было опубликовано 33 научных статьи на тему использования костнозамещающих материалов OsteoBiol®. Исследования продолжаются и по настоящий день, так что в ближайшее время появятся новые публикации.

Проведение любого исследования требует немалых усилий и большого терпения, поэтому мы хотели бы поблагодарить каждого автора за его бесценный труд. Каждая исследовательская работа внесла свой вклад в наше понимание того, как клетки кости и мягких тканей реагируют на введение различных материалов OsteoBiol® в разных клинических ситуациях.

Прекрасная биосовместимость, новообразование большого количества кости, прогрессивная резорбция материала и сохранение объема трансплантата – вот те результаты, которые были получены при использовании OsteoBiol®.

Мы предлагаем разнообразие решений для каждой клинической проблемы. У каждого продукта есть свои преимущества и особенности; соблюдение показаний к применению материала позволит успешно провести аугментацию самым простым и безопасным способом.

Мы с удовольствием делимся с Вами нашими знаниями. Это подтверждают наши инвестиции в профессиональное образование и в обмен опытом между специалистами.

Посетив один из наших симпозиумов или курс с «живой» демонстрацией хирургической операции, пролистав наш каталог или зайдя на наш веб-сайт, Вы познакомитесь с лучшим подходом к регенерации – подходом, который не нарушает биологических законов и принципов.

Такова наша маркетинговая стратегия: предоставление научных данных, обогащенных колоссальным опытом выдающихся хирургов, готовых поделиться с Вами своими знаниями в ходе многочисленных образовательных программ.

Добро пожаловать в наш клуб профессионалов в области регенерации!

Марко Боароло, BSc**
Управляющий директор

Компания Tecnoss Dental
Отдел международных продаж и маркетинга

** BSc – бакалавр наук

Целью большого количества клинических исследований последних лет стало определение точных показаний к использованию различных методик и материалов для костной аугментации. Аутогенная кость традиционно считается золотым стандартом, тем не менее, забор аутогенной кости сопряжен с определенными неудобствами, на которые пациенты не всегда соглашаются – это и болезненность в области донорского участка, и прием дополнительных медикаментов. Огромный процент осложнений, возникающих в области донорского участка, неизбежно остается неучтенным. Однако, это не означает, что проблемы нет. Проблема есть, и она требует решения. В теории, решение очень простое – это отказ от аутогенной кости и использование аллогенного, ксеногенного или синтетического костнозамещающего материала. Любое альтернативное решение имеет свои преимущества и недостатки. В принятии решения свою роль играют личные предпочтения врача и моральная сторона вопроса. Объективный анализ научных данных показывает следующее: все больше исследователей приходят к выводу, что различные ксеногенные костнозамещающие материалы, возможно, ничуть не хуже и даже лучше аутогенной кости[1,2]. Доказательств пока недостаточно, однако, исследования, проводимые в настоящее время, несомненно, обогатят нас дополнительной информацией на этот счет. Уже сейчас мы можем заявить, что революция, которая произошла с появлением понятия остеоинтеграции в имплантологии в 70-х годах XX-го века, повторится в сфере костнозамещающих материалов.

Какова ситуация на сегодняшний день? Факты таковы: ксеногенные материалы – это надежная, если не лучшая альтернатива аутогенной кости при лечении заболеваний пародонта и при дентальной имплантации. Об эффективности использования ксеногенных материалов свидетельствует больше научных работ, чем об успешности применения любых других костнозамещающих материалов. Идеальный костнозамещающий материал должен быть удобен в применении и не должен слишком быстро рассасываться, вызывать воспаление или другие нежелательные реакции. В настоящее время нам необходимо выделить лучшие материалы и методики для реконструкции кости в самых сложных ситуациях – таких, как, например, выраженная резорбция альвеолярного отростка верхней челюсти.

Марко Эспозито, DDS, PhD***
Директор отдела постдипломного образования врачей-стоматологов

Манчестерский Академический Центр Биомедицины
Манчестерский Университет, Великобритания

*** DDS, PhD - доктор стоматологии, доктор философии

Более 70 000 успешно проведенных операций

Представительство на рынках более 40 стран

Основательная научная база

Прекрасные клинические результаты

(1) ESPOSITO M, GRUSOVIN MG, FELICE P, KARATZOPOULOS G, WORTHINGTON HV, COULTHARD P
INTERVENTIONS FOR REPLACING MISSING TEETH: HORIZONTAL AND VERTICAL BONE AUGMENTATION TECHNIQUES FOR DENTAL IMPLANT TREATMENT
COCHRANE DATABASE OF SYSTEMATIC REVIEWS 2009: CHICHESTER, UK: JOHN WILEY & SONS

(2) ESPOSITO M, GRUSOVIN MG, REES J, KARASOULOS D, FELICE P, ALISSA R, ET AL
INTERVENTIONS FOR REPLACING MISSING TEETH: AUGMENTATION PROCEDURES OF THE MAXILLARY SINUS
COCHRANE DATABASE OF SYSTEMATIC REVIEWS 2010: CHICHESTER, UK: JOHN WILEY & SONS

Самый полный ассортимент костнозамещающих материалов

ВВЕДЕНИЕ

Важный шаг вперед 7
Чем обусловлен выбор ксеногенного материала? 8
Коллаген – ключевой фактор клинического успеха 9
Коллаген и костная регенерация 10
От гетерологичной кости к биоматериалам 12
Особенности процесса Tecnoss® 13

КЛИНИЧЕСКИЕ ПОКАЗАНИЯ 15

АЛЬВЕОЛЯРНАЯ РЕГЕНЕРАЦИЯ 18
Научные данные
Материалы OsteoBiol®
Клинические случаи

ДЕГИСЦЕНЦИЯ И ФЕНЕСТРАЦИЯ 24
Научные данные
Материалы OsteoBiol®
Клинические случаи

ЗАКРЫТЫЙ СИНУС-ЛИФТИНГ 30
Научные данные
Материалы OsteoBiol®
Клинические случаи

ОТКРЫТЫЙ СИНУС-ЛИФТИНГ 36
Научные данные
Материалы OsteoBiol®
Клинические случаи

ГОРИЗОНТАЛЬНАЯ АУГМЕНТАЦИЯ 42
Научные данные
Материалы OsteoBiol®
Клинические случаи

ПАРОДОНТАЛЬНАЯ РЕГЕНЕРАЦИЯ 48
Научные данные
Материалы OsteoBiol®
Клинические случаи

ОБЗОР ПРОДУКЦИИ 55

КОСТНОЗАМЕЩАЮЩИЕ МАТЕРИАЛЫ 56
Gen-Os 58
mp3 62
Putty 66
Gel 40 70

МЕМБРАНЫ И КОСТНЫЕ ПЛАСТИНЫ 74
Evolution 76
Lamina 80

МАТЕРИАЛЫ ЦЕЛЕВОГО ИСПОЛЬЗОВАНИЯ 84
Sp-Block 86
Apatos 87
Tablet 88
Duo-teck 89
Special 90
Derma 91

МАТЕРИАЛЫ ДЛЯ ИСПОЛЬЗОВАНИЯ В ЧЛХ 92
mp3 94
mp3 1000-2000 94
Apatos 1000-2000 95
Sp-Block 95
Cortical Lamina 96
Semi-Soft Lamina 96
Evolution 97

СЕРТИФИКАЦИЯ И ПУБЛИКАЦИИ 99

От природы к человеку 100
Сертификаты Европейского соответствия 101

Тесты на биосовместимость
Gen-Os 102
Evolution 103
mp3 104

Сертификация ISO 13485 105
Обзор литературы 106
Список научных публикаций 108

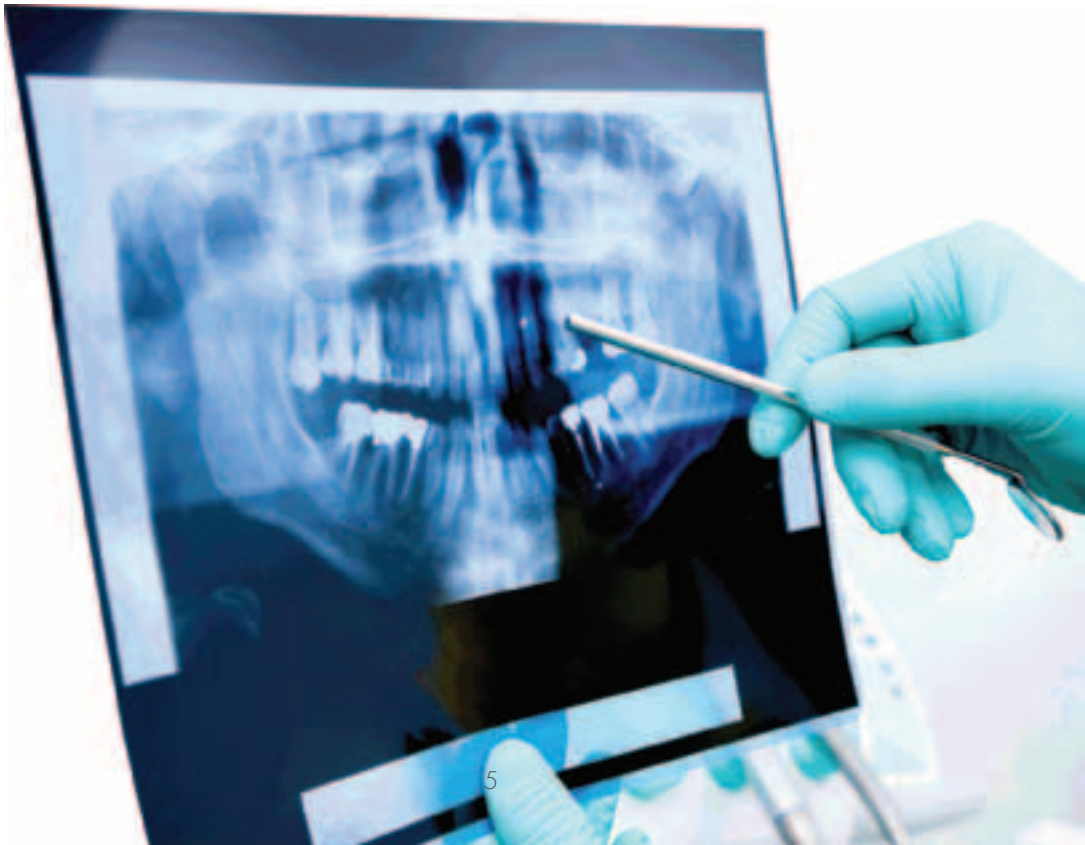

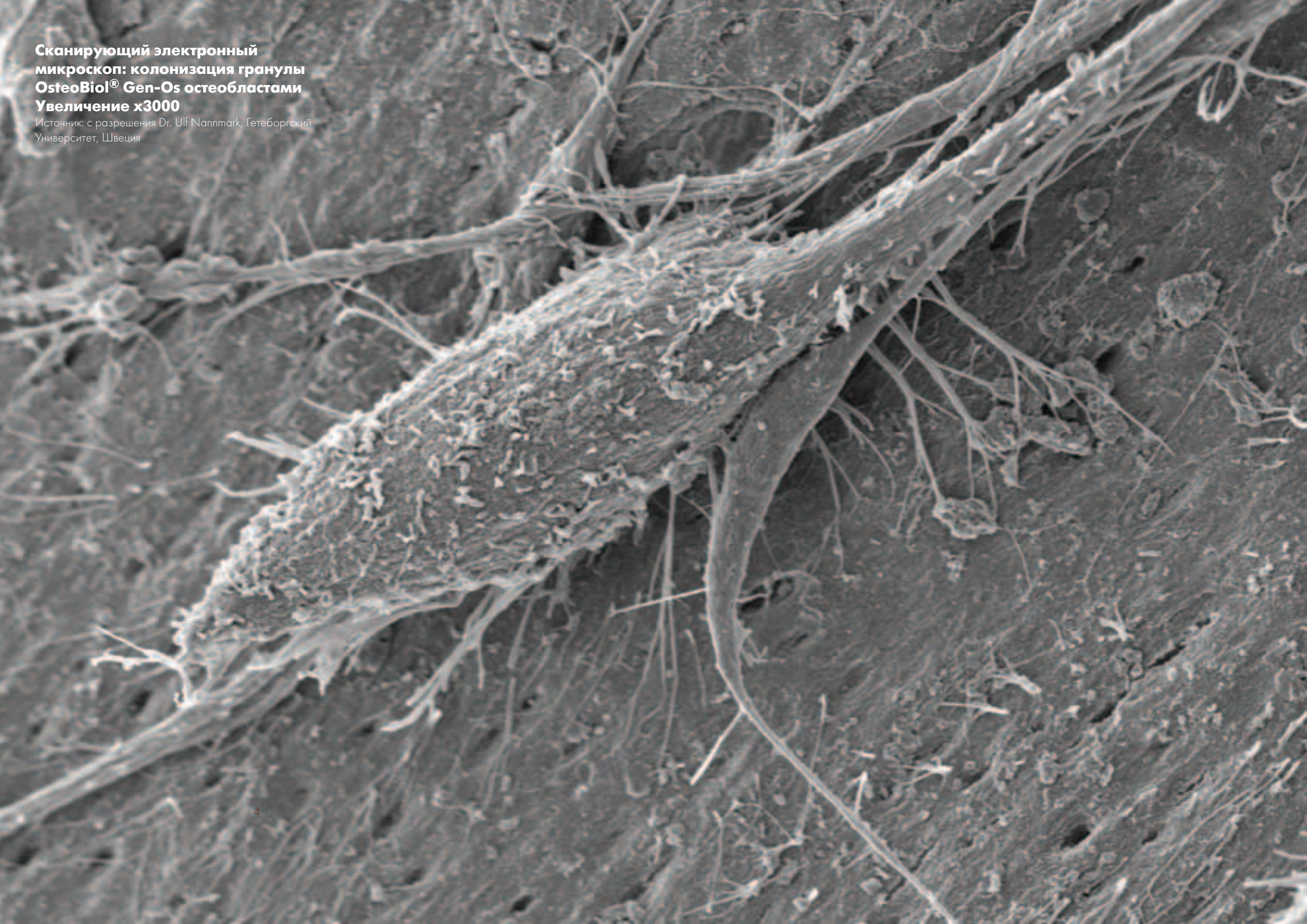

Сканирующий электронный микроскоп: колонизация гранулы OsteoBiol® Gen-Os остеобластами Увеличение x3000

Источник: с разрешения Dr. Ulf Nannmark, Гетеборгский Университет, Швеция

Важный шаг вперед

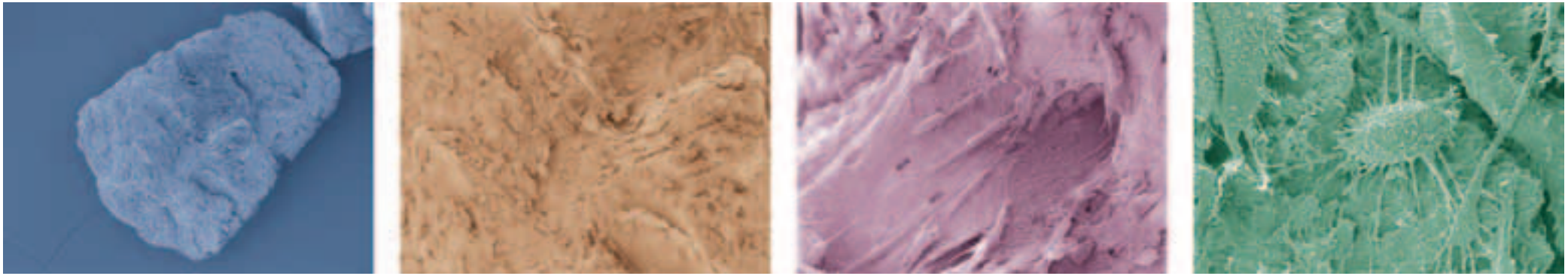

Сканирующий электронный микроскоп: гранула OsteoBiol® Gen-Os, колонизированная остеобластами (культура клеток MG63)
Источник: с разрешения Dr. Ulf Nannmark, Гетеборгский Университет, Швеция

Неизменной целью исследований и разработок в области биоматериалов, несмотря на их долгую историю, всегда была функциональная регенерация кости...

...в кратчайшие сроки.

Анализ клинических результатов использования различных биоматериалов четко указывает на превосходство продуктов естественного происхождения над их синтетическими аналогами.

Структура кости животных больше напоминает структуру человеческой кости, чем любой синтетический материал.

Благодаря совершенствованию технологии производства за последние 20 лет, имплантация гетерологичного костнозамещающего материала человеку больше не приводит к развитию нежелательных реакций.

Клиническое применение первых материалов, полученных новым способом, дало ободряющие результаты, хотя эти материалы содержали лишь костный матрикс.

OsteoBiol® – это новое поколение биоматериалов, которые, благодаря революционно новой технологии, не просто способствуют физиологической регенерации костной ткани, а ускоряют этот процесс.

Чем обусловлен выбор ксеногенного материала?

«Ксеногенные материалы – это надежная, если не лучшая альтернатива аутогенной кости при лечении заболеваний пародонта и при дентальной имплантации. Об эффективности использования ксеногенных материалов свидетельствует больше научных работ, чем об успешности применения любых других костнозамещающих материалов».

Марко Эспозито, DDS, PhD*
Директор отдела постдипломного образования врачей-стоматологов
Манчестерский Академический Центр Биомедицины
Манчестерский Университет, Великобритания

* DDS, PhD - доктор стоматологии, доктор философии

Ксеногенные материалы – наиболее часто используемые биоматериалы во всем мире.

Объясняется это тем, что:

- это **безопасный материал**, доступный в **неограниченном количестве**;
- характер поверхности и пористость **ксеногенной и аутогенной кости очень схожи**;
- **нет необходимости в заборе аутогенной кости из внеротовых источников** (что избавляет от постоперационных осложнений в донорском участке, лишней болевой и медикаментозной нагрузки);
- стерильный ксеногенный костнозамещающий материал **полностью биосовместим** и безопасен в применении;
- в процессе биологической резорбции имплантированного костнозамещающего материала не **возникает нежелательных реакций**;
- материал **прост в использовании**, научиться работать с ним можно очень быстро;
- ксеногенный коллагенсодержащий костнозамещающий материал **усиливает активность остеобластов** и остеокластов;
- **эффективность использования материала подтверждена** большим количеством научных исследований;
- материал **удобен и практичен в применении**;
- его можно хранить при комнатной температуре;
- у него длительный срок хранения (5 лет с момента производства);
- он имеет оптимальное соотношение цена / качество.

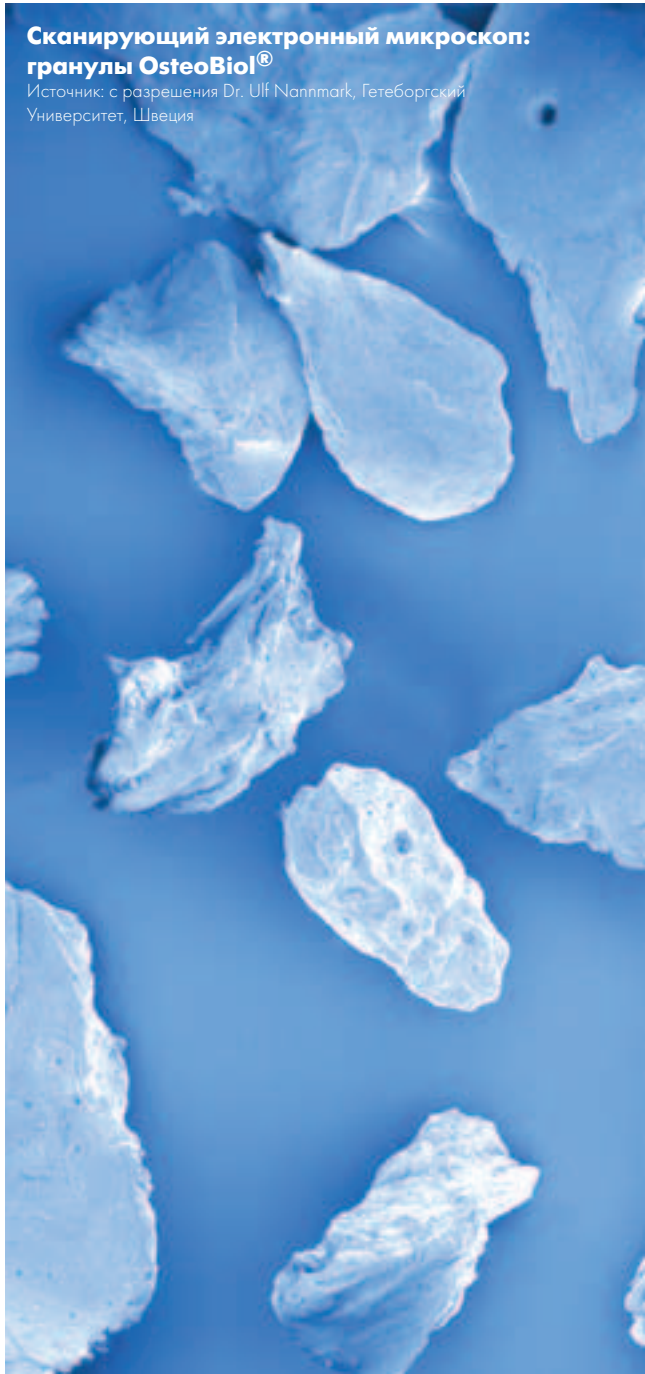

Сканирующий электронный микроскоп: гранулы OsteoBiol®
Источник: с разрешения Dr. Ulf Nannmark, Гетеборгский Университет, Швеция

Коллаген – ключевой фактор клинического успеха

В ходе инновационного процесса Tecnoss® антигенные компоненты гетерологичной кости нейтрализуются (материал становится биосовместимым), внутри гранул биоматериала сохраняется коллагеновый матрикс.

Благодаря ограничению максимальной температуры производственного процесса, молекулярная структура естественного гидроксиапатита существенно не меняется[1].

Указанные особенности материалов OsteoBiol® способствуют стабильному костеобразованию с формированием плотного контакта между зрелой новообразованной костью и гранулами биоматериала.

Коллаген играет ключевую роль в процессе регенерации кости:

>> он становится субстратом для активации и агрегации тромбоцитов;

>> он способствует привлечению и дифференцировке мезенхимальных клеток-предшественников, имеющихся в костном мозге[2];

>> он увеличивает уровень пролиферации остеобластов до 2/3[3];

>> он стимулирует активацию тромбоцитов, остеобластов и остеокластов в ходе процессов заживления тканей.

Наличие коллагена в каждой грануле OsteoBiol® Gen-Os делает материал гидрофильным и упрощает его дальнейшее смешивание с коллагеновым гелем (OsteoBiol® Gel 0).

Технология позволила нам создать три совершенно новых многоцелевых препарата: OsteoBiol® mp3, OsteoBiol® Putty и OsteoBiol® Gel 40.

Материалы имеют оптимальную консистенцию для удобного и быстрого заполнения костного дефекта.

OsteoBiol® – это новое поколение биоматериалов, которые, благодаря революционно новой технологии, не просто способствуют физиологической регенерации костной ткани, а стимулируют и ускоряют этот процесс.

(1) FIGUEIREDO M, ET AL. JOURNAL OF BIOMEDICAL MATERIALS RESEARCH PART B: APPLIED BIOMATERIALS (2010): 92B: 409–419

(2) SALASZNYK RM, ET AL. JOURNAL OF BIOMEDICINE AND BIOTECHNOLOGY (2004), 1: 24-34

(3) HSU FY, ET AL. BIOMATERIALS (1999), 20: 1931-1936

Состав **OsteoBiol® Gen-Os**

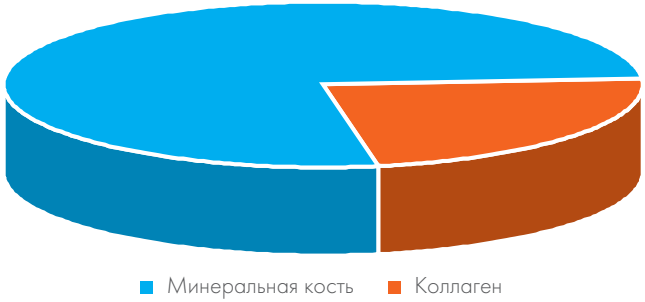

Источник: Дуйсбургский Университет, Германия

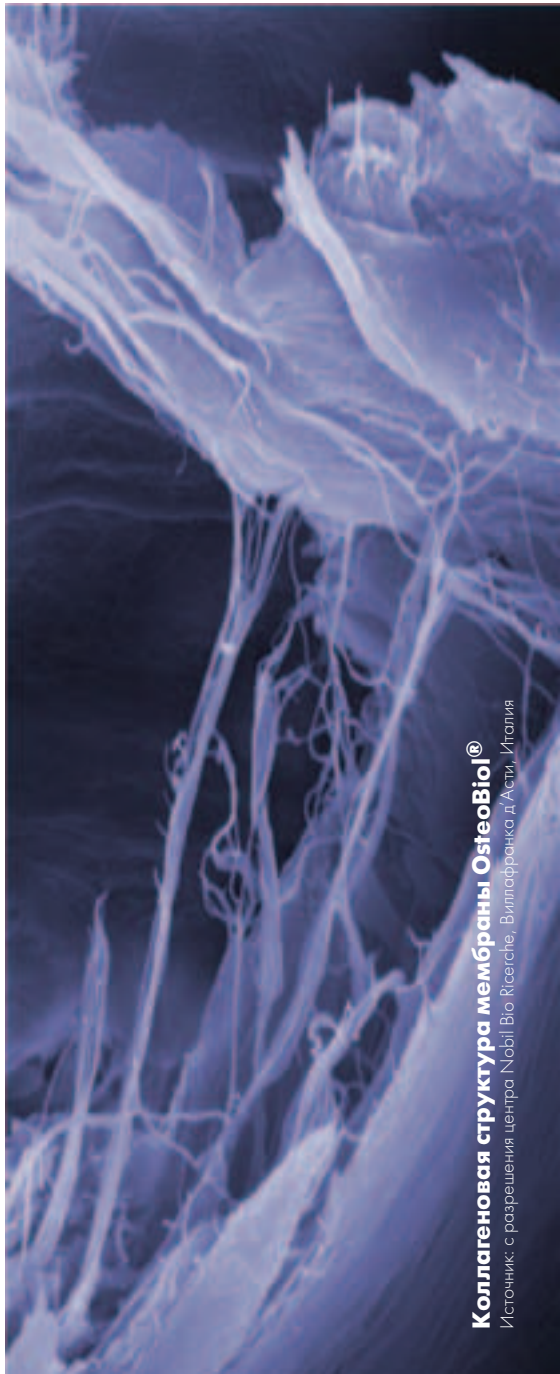

Коллагеновая структура мембраны OsteoBiol®
Источник: с разрешения центра Nobil Bio Ricerche, Виллафранка д'Асти, Италия

Коллаген и регенерация кости

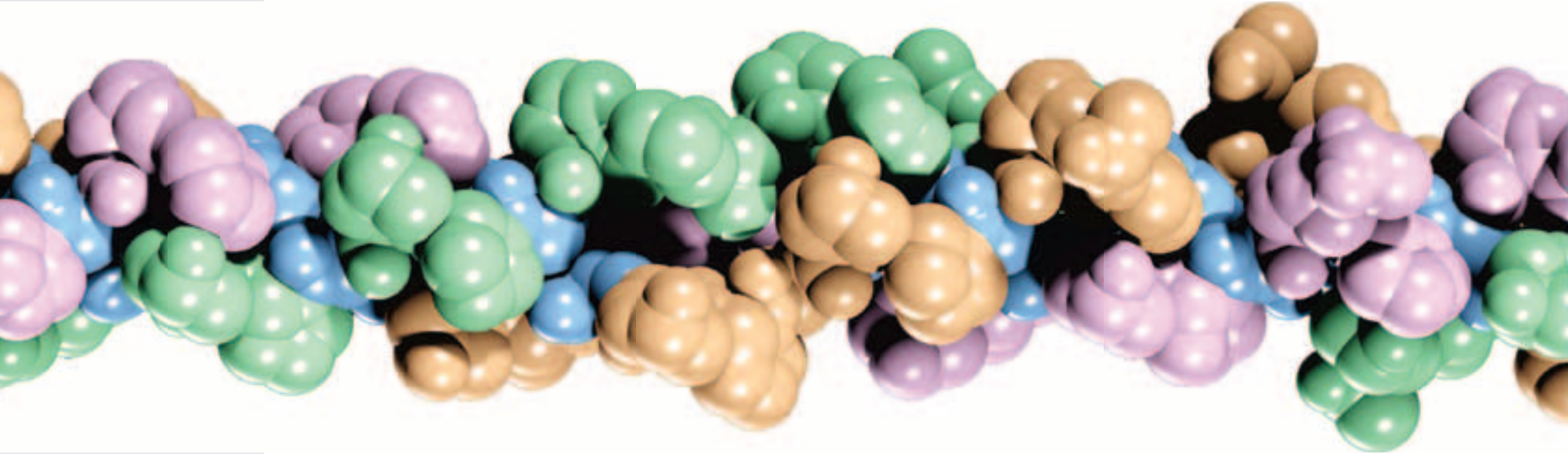

«Все коллагенсодержащие биоматериалы OsteoBiol® становятся естественным субстратом для восстановления костной ткани; они облегчают и ускоряют процесс физиологической регенерации и позволяют в относительно короткий срок достичь оптимальных результатов».

Джузеппе Олива, MD*
Директор лаборатории исследований и разработок
Компания Tecnoss

* DDS, PhD - доктор стоматологии, доктор философии

Направленная тканевая регенерация применяется для восполнения дефицита кости, возникшего в результате повреждения или бактериального инфицирования.

В ходе регенерации кости запускается основной механизм заживления, представляющий собой комплекс динамических процессов, направленных на восстановление функции и анатомической целостности ткани.

Изучение механизмов заживления ткани помогло выделить ключевые факторы процесса новообразования кости. Таковых всего три:

>> **тромбоциты** – это основной участник 1-ой фазы процесса заживления, в течение которой происходит отложение фибрина и формирование кровяного сгустка. Для этой фазы характерна активация сигнальных агентов, опосредованная цитокинами и факторами роста.

Образование сгустка за счет агрегации тромбоцитов и лизиса приводит к высвобождению как факторов свертывания крови, так и факторов роста: тромбоцитарного фактора роста PDGF, инсулиноподобных факторов роста IGF 1 и 2, фактора роста эндотелия сосудов VEGF, который активирует остеобласты и остеокласты, а также трансформирующего фактора роста TGF-β, который запускает процесс формирования костной мозоли (морфогенетические белки кости также относятся к этой группе).

>> **клетки-предшественники остеобластов**, образующиеся из мезенхимальных стволовых клеток костного мозга, превратившись в остеобласты, становятся основным участником 2-ой фазы процесса заживления кости (энхондральная и/или интрамембранная оссификация). В ходе этого процесса синтезируются коллаген и другие компоненты внеклеточного матрикса.

>> **нерастворимый субстрат** – подходящий носитель остеоиндуктивного сигнала, который служит направляющей для процесса костеобразования.

В 1980 году Sampath и Reddi показали, что **коллаген I типа с поперечными сшивками** является наиболее подходящим носителем остеоиндуктивного сигнала.

Расширение наших представлений о биологических процессах, регулирующих морфогенез костной ткани, может существенно помочь в разработке препаратов естественного и синтетического происхождения, способных восстановить или поддержать функции поврежденных тканей и органов (биоинженерия)[1,2,3].

Результаты исследований in vitro свидетельствуют о следующем: во-первых, гетерологичный коллаген индуцирует дифференцировку мезенхимальных клеток-предшественников остеобластов[4]; во-вторых, комбинация коллагена I типа с трехмерной гидроксиапатитной матрицей существенно увеличивает уровень пролиферации остеобластов[5].

Эти важные научные открытия легли в основу создания **OsteoBiol® – функционально совершенного ассортимента биоматериалов на коллагеновой основе.**

Известно, что коллаген играет роль структурного организатора формирующейся соединительной ткани, однако, помимо этого, он выполняет и другие функции в процессах заживления.

1. Гемостаз

Коллаген способен активировать рецепторы клеточной мембраны тромбоцитов, ответственные за агрегацию и лизис последних. В течение 1-ой недели после повреждения коллаген усиливает действие фибрина при формировании первичного сгустка, а на 2-ой неделе берет функции фибрина на себя.

2. Очищение

Коллаген обладает хемотаксисом, т.е. привлекает колонии моноцитов / макрофагов, из которых образуются остеокласты. Эти клетки резорбируют костную ткань и биоматериалы OsteoBiol®. Они не только притягивают и активируют остеобласты, но и помогают им перестраивать кость.

3. Ангиогенез

Привлеченные коллагеном моноциты / макрофаги, в свою очередь, стимулируют активность остеобластов и ангиогенез в области имплантированного костнозамещающего материала.

4. Остеобластическая активность

Коллаген, связываясь с фибронектином, способствует хемотаксису мезенхимальных клеток-предшественников и запускает процесс их дифференцировки[4].

5. Ремоделирование костной ткани

Введение экзогенного коллагена может ускорить процесс перестройки незрелой костной ткани.

6. Остеокондукция и направленная регенерация

Коллаген в сочетании с минеральным компонентом кости способны увеличить уровень пролиферации остеобластов[5]. Резорбируемая коллагеновая мембрана может служить направляющей при регенерации соединительной ткани.

БИБЛИОГРАФИЯ

(1) GRIFFITH LG, NAUGHTON G, SCIENCE (2002); 295: 1009-14

(2) REDDI AH, TISSUE ENGINEERING (2000); 6: 351-59

(3) NAKASHIMA N, REDDI AH, NATURE BIOTECHNOLOGY (2003); 9: 1025-32

(4) SALASZNYK RM, ET AL., JOURNAL OF BIOMEDICINE AND BIOTECHNOLOGY (2004), 1: 24-34

(5) HSU FY, ET AL., BIOMATERIALS (1999), 20: 1931-36

От гетерологичной кости к биоматериалам

РЕЗУЛЬТАТЫ ХИМИЧЕСКОГО АНАЛИЗА НЕОРГАНИЧЕСКОЙ СОСТАВЛЯЮЩЕЙ МАТЕРИАЛА OSTEOBIOL® GEN-OS

Химический элемент	OsteoBiol® Gen-Os (в % по весу)
Ca	25.7%
PO_4^{3-}	35.2%
C	13.6%
H	2.2%
N	2.9%
O (не в составе PO4 3-)	20.4%
ВСЕГО	**100.0%**
Ca/P (n:n)	1.73

Результаты химического анализа неорганической составляющей
Источник: Дуйсбургский Университет, Германия

РЕЗУЛЬТАТЫ ХИМИЧЕСКОГО АНАЛИЗА ОРГАНИЧЕСКОЙ СОСТАВЛЯЮЩЕЙ МАТЕРИАЛА OSTEOBIOL® GEN-OS

«Отсепарированные белки были разделены на 10 фракций. Для анализа белкового состава была проведена масс-спектрометрия nano-LC-ESI MS/MS. Во фракциях 1-5 с молекулярным весом в диапазоне 20-200 килодальтон был обнаружен **ТОЛЬКО КОЛЛАГЕН**. Во фракциях **6-10 БЕЛКОВ ОБНАРУЖЕНО НЕ БЫЛО**».

Результаты химического анализа неорганической составляющей
Источник: Дуйсбургский Университет, Германия

«Идеальный костнозамещающий материал должен быть удобен в применении и не должен слишком быстро рассасываться, вызывать воспаление или другие нежелательные реакции».

Марко Эспозито, MD*
Директор лаборатории исследований и разработок
Компания Tecnoss

* DDS, PhD - доктор стоматологии, доктор философии

Биоматериал для реконструкции костных дефектов должен быть биосовместим и удобен в применении, обладать хорошей моделируемостью и в ряде случаев быть устойчив к нагрузке.

Лаборатории Tecnoss® специализируются на производстве гетерологичной кости и гетерологичного коллагена. Коллагеновый матрикс кости в процессе изготовления препаратов OsteoBiol® сохраняется, хотя и в модифицированном виде. Это необходимо для реализации положительного биологического воздействия препарата при условии его полной биосовместимости[1,3].

Большинство выпускаемых биоматериалов инертны: они не принимают участия в процессе физиологического ремоделирования кости. Поскольку главной концепцией их создания была биосовместимость, их функции ограничены поддержанием первоначального объема ткани (трехмерный каркас).

Материал, не обладающий никакими свойствами, кроме биосовместимости, при внедрении в организм становится, по сути, постоянным протезом. Его роль в реконструкции кости чрезвычайно мала.

Активность остеокластов при введении гидроксиапатита, полученного искусственным путем, или естественного костного гидроксиапатита, подвергнутого грубой обработке, остается низкой, что существенно удлиняет процесс резорбции.

Особенности процесса Tecnoss®

Технология Tecnoss®, используемая в ходе производственной обработки соединительных тканей различных видов животных, позволяет сделать материал биосовместимым при сохранении коллагенового матрикса[1].

Белковые компоненты животных тканей индивид-специфичны. Взаимодействуя с рецепторами главного комплекса гистосовместимости, они активируют клетки иммунной системы организма реципиента.

Нейтрализация, или денатурация белков дает возможность перенести минеральный компонент кости вместе с коллагеновым матриксом от животного к человеку без развития нежелательных реакций.

Успех направленной костной регенерации зависит как от уровня стимуляции тканей, участвующих в процессе костеобразования, так и от свойств костнозамещающего материала. Эти факторы определяют качество контакта биоматериала с костью[2].

Основой исследований при разработке материалов OsteoBiol® стал поиск идеального биоматериала, т.е. материала, максимально схожего с новообразующейся эндогенной костью.

В соответствии с этой концепцией компания Tecnoss® разработала биотехнологию, позволяющую сохранить структуру естественного гидроксиапатита, убрав стадию высокотемпературной керамизации. Резорбция такого биоматериала идет по остеокластическому типу, напоминающему процесс физиологического обновления кости[3].

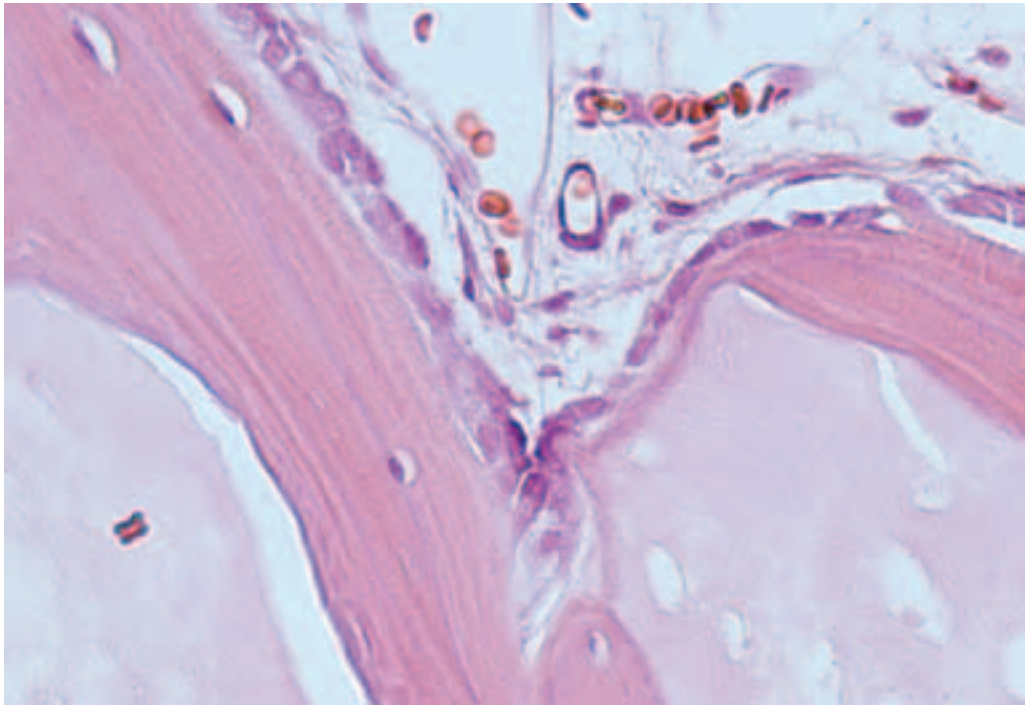

Формирование кости на поверхности гранул коллагенсодержащей свиной кости (OsteoBiol® Gen-Os) через 2 недели после имплантации биоматериала (исследование на кроликах). Гранулы, хорошо заметные в нижних правом и левом углах, покрыты новообразованной костью с тонким слоем остеобластов. В толще новообразованной кости видны лакуны с остеоцитами. Рядом с остеобластами просматриваются питающие микрососуды и венула. Окраска гематоксилином и эозином. Исходное увеличение x40
Источник: с разрешения Dr. Ulf Nannmark и Dr. Lars Sennerby, Гетеборгский Университет, Швеция

Свойства инновационных материалов OsteoBiol®:

1. Отсутствие антигенной реакции
2. Постепенная резорбция
3. Стимуляция и ускорение процесса заживления тканей
4. Защита трансплантата от инфицирования (мембраны)
5. Возможность использования в качестве носителя лекарственного препарата в области хирургического вмешательства

БИБЛИОГРАФИЯ

(1) FIGUEIREDO M, ET AL. JOURNAL OF BIOMEDICAL MATERIALS RESEARCH PART B: APPLIED BIOMATERIALS (2010): 92B: 409–419

(2) TRUBIANI O, ET AL. JOURNAL OF IMMUNOPATHOLOGY AND PHARMACOLOGY (2007); 20: 89-93

(3) NANNMARK U, SENNERBY L. CLINICAL IMPLANT DENTISTRY AND RELATED RESEARCH (2008) DEC; 10(4):264-70

КЛИНИЧЕСКИЕ ПОКАЗАНИЯ

АЛЬВЕОЛЯРНАЯ РЕГЕНЕРАЦИЯ

ДЕГИСЦЕНЦИЯ И ФЕНЕСТРАЦИЯ

ЗАКРЫТЫЙ СИНУС-ЛИФТИНГ

ОТКРЫТЫЙ СИНУС-ЛИФТИНГ

ГОРИЗОНТАЛЬНАЯ АУГМЕНТАЦИЯ

ПАРОДОНТАЛЬНАЯ РЕГЕНЕРАЦИЯ

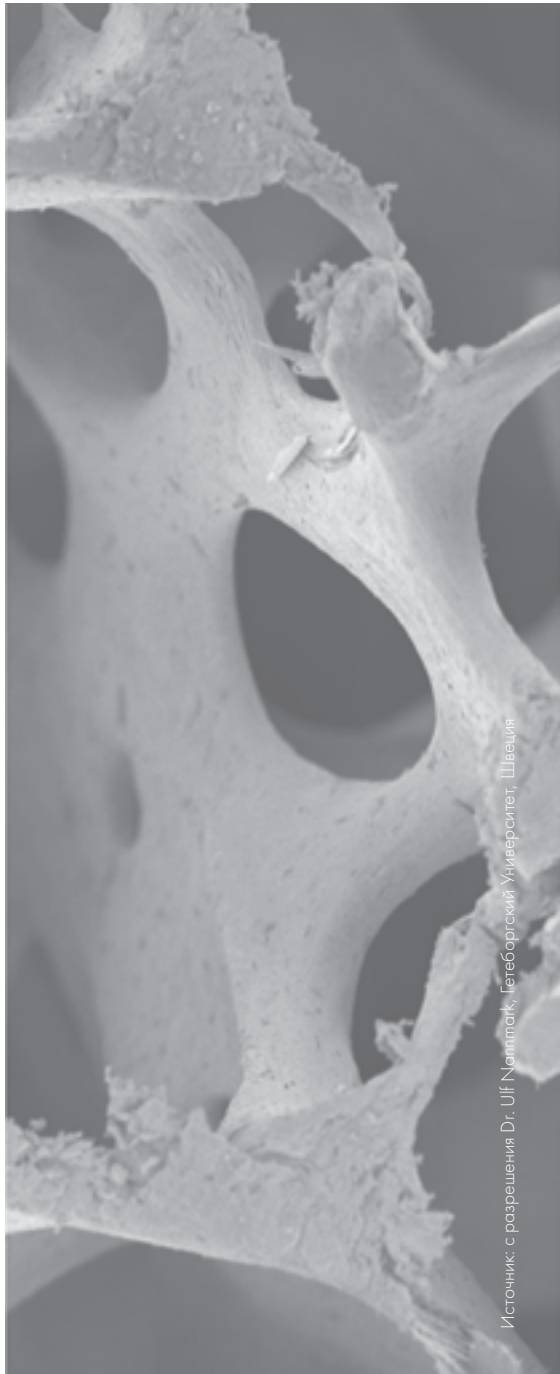

Источник: с разрешения Dr. Ulf Nannmark, Гетеборгский Университет, Швеция

Клинические показания

Материалы с четким спектром показаний к использованию

	АЛЬВЕОЛЯРНАЯ РЕГЕНЕРАЦИЯ		СИНУС-ЛИФТИНГ		ПЕРИИМПЛАНТАТНЫЕ ДЕФЕКТЫ	ГОРИЗОНТАЛЬНАЯ АУГМЕНТАЦИЯ	
	СОХРАНЕНИЕ ЛУНКИ	СОХРАНЕНИЕ ГРЕБНЯ	ОТКРЫТЫЙ	ЗАКРЫТЫЙ	ДЕГИСЦЕНЦИИ И ФЕНЕСТРАЦИИ	2х-СТЕНОЧНЫЕ ДЕФЕКТЫ	РАСЩЕПЛЕНИЕ ГРЕБНЯ
Gen-Os Кортикально-губчатая коллагенсодержащая костная смесь | Размер гранул: 250-1000 микрон Дополнительная информация – см. стр. 58		1-2 СТЕНКИ ОТСУТСТВУЮТ			1-2 СТЕНКИ ОТСУТСТВУЮТ 		
mp3 Кортикально-губчатая предварительно увлажненная коллагенсодержащая костная смесь Размер гранул: 600-1000 микрон Дополнительная информация – см. стр. 62							
Putty Кортикально-губчатая коллагенсодержащая костная паста | Размер гранул: до 300 микрон Дополнительная информация – см. стр. 66					ДЕФЕКТ ОГРАНИЧЕН 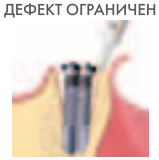 СТЕНКАМИ		
Gel 40 Кортикально-губчатый коллагенсодержащий костный гель | Размер гранул: до 600 микрон Дополнительная информация – см. стр. 70							
Sp-Block Блок из губчатой кости Дополнительная информация – см. стр. 86							
Evolution Коллагеновая мембрана Дополнительная информация – см. стр. 76						СТАНДАРТНАЯ МЕМБРАНА	ТОНКАЯ МЕМБРАНА
Lamina Пластина из кортикальной кости Дополнительная информация – см. стр. 80						 ИЗОГНУТАЯ ПЛАСТИНА	

ВЕРТИКАЛЬНАЯ АУГМЕНТАЦИЯ	ВНУТРИКОСТНЫЙ ДЕФЕКТ		ДЕСНЕВАЯ РЕЦЕССИЯ
INLAY-ТЕХНИКА	2x-СТЕНОЧНЫЕ ДЕФЕКТЫ	3x-СТЕНОЧНЫЕ ДЕФЕКТЫ	
В СОЧЕТАНИИ С SP-BLOCK			
СТАНДАРТНАЯ МЕМБРАНА	ТОНКАЯ МЕМБРАНА		

КЛИНИЧЕСКИЕ ПОКАЗАНИЯ

МАТРИКС-СПЕЦИФИЧНЫЕ ПОКАЗАНИЯ

«OsteoBiol® – это **самый полный ассортимент биоматериалов из всех, что имеются** в настоящее время на рынке.

Наши материалы **специально разработаны** с максимальным соответствием Вашим запросам. Мы искренне верим, что, проводя регенерацию, Вы не станете ограничиваться универсальным препаратом, который можно использовать в любой клинической ситуации, а предпочтете **выбрать наиболее подходящий для данного конкретного случая материал**.

Протокол регенерации всегда индивидуален. Именно поэтому мы много делаем для того, чтобы обеспечить Вас самыми лучшими материалами для проведения остеопластики.

Ваш профессиональный успех – наша единственная цель».

Катиа Гаэтано, BPharm*
Главный технолог
Компания Tecnoss

* BPharm – бакалавр фармакологии

Альвеолярная регенерация

Сохранение лунки зуба
Сохранение гребня

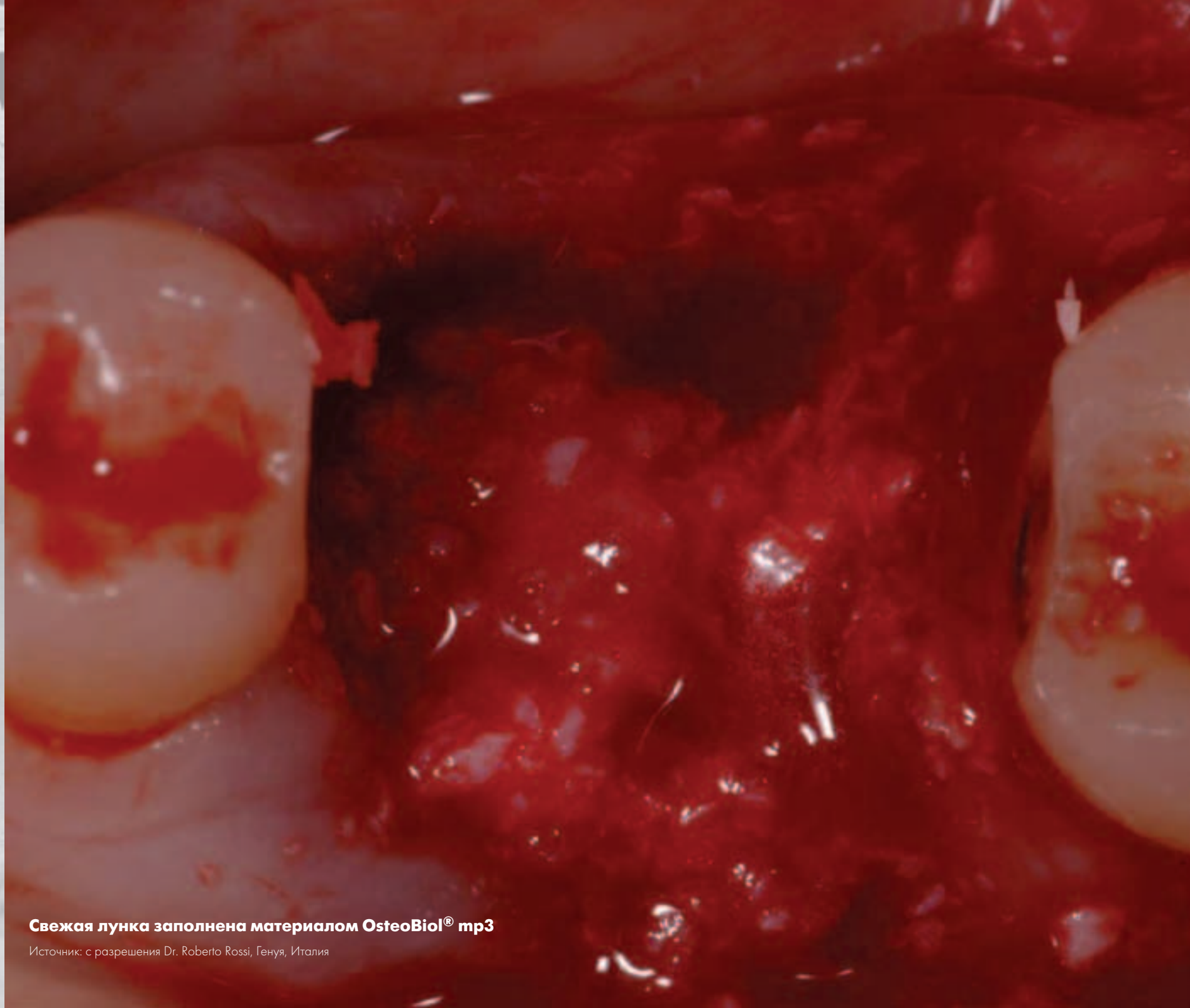

Свежая лунка заполнена материалом OsteoBiol® mp3

Источник: с разрешения Dr. Roberto Rossi, Генуя, Италия

ПРОИСХОЖДЕНИЕ И ХАРАКТЕР ДЕФЕКТА

После удаления зуба альвеолярная кость начинает резорбироваться из-за отсутствия механической нагрузки, передаваемой через корень зуба.

Постэкстракционная резорбция - это физиологический процесс, в ходе которого происходит ремоделирование кортикальной кости в короно-апикальном и вестибуло-оральном направлениях. Если не заполнить лунку биоматериалом, то, несмотря на новообразование кости, альвеолярный гребень не восстановится до исходной высоты.

Lekovic и соавт.[1] показали, что резорбция кости ускоряется в первые 6 месяцев после удаления зуба. За это время теряется 40% высоты и 60% ширины альвеолярного гребня, происходит постепенное изменение его формы и физиологическое перестроение оставшейся кости.

Резорбция кости является серьезной проблемой, поскольку может привести к ухудшению достигнутой в результате протезирования эстетики и/или функции.

ЭТАПЫ РЕГЕНЕРАЦИИ

Методика сохранения гребня

Целью является сохранение объема альвеолярного гребня в области лунки, в особенности, если в дальнейшем планируется установка имплантата.

Физиологическая резорбция альвеолярного гребня после удаления зуба особенно выражена во фронтальном отделе – вестибулярная пластинка кости здесь, как правило, достаточно тонкая и хрупкая.

Первым важным шагом на пути к минимизации костной резорбции становится максимально атравматичное удаление зуба.

Методика сохранения лунки обычно включает аугментацию с использованием различных измельченных костнозамещающих материалов с или без мембран.

Результаты ряда исследований[2-4] свидетельствуют о существенном сокращении объема резорбции при проведении данной методики.

Многочисленные исследования на животных показывают, что без использования костнозамещающего материала дефект вестибулярной стенки лунки не восстанавливается[5,6].

Заполнение свежей лунки биоматериалом дает возможность сохранить контур альвеолярного гребня, что особенно необходимо во фронтальном отделе верхней челюсти.

При дефектах периапикальной кости или стенок лунки можно провести костную аугментацию. При этом важно, чтобы мягкие ткани были ушиты без натяжения, а аугментат был надежно стабилизирован.

Источник: стоматологическая медиатека компании Tecnoss

Методика сохранения лунки
Источник: стоматологическая медиатека компании Tecnoss®

БИБЛИОГРАФИЯ (для стр. 19-21)

(1) LEKOVIC V, CAMARGO PM, KLOKKEVOLD PR, ET AL
PRESERVATION OF ALVEOLAR BONE IN EXTRACTION SOCKETS USING BIORESORBABLE MEMBRANES
JOURNAL OF PERIODONTOLOGY (1998); 69: 1044-1049

(2) LEKOVIC V, KENNEY EB, WEINLAENDER M, ET AL
A BONE REGENERATIVE APPROACH TO ALVEOLAR RIDGE MAINTENANCE FOLLOWING TOOTH EXTRACTION. REPORT OF 10 CASES
JOURNAL OF PERIODONTOLOGY (1997); 68: 563-570

(3) AMLER MH, JOHNSON PL, SALMAN I
HISTOLOGICAL AND HISTOCHEMICAL INVESTIGATION OF HUMAN ALVEOLAR SOCKET HEALING IN UNDISTURBED EXTRACTION SOCKETS
JOURNAL OF AMERICAN DENTAL ASSOCIATION (1960); 61: 32-44

(4) SCHROPP L, WENZEL A, KOSTOPOULOS L, KARRING T
BONE HEALING AND SOFT TISSUE CONTOUR CHANGES FOLLOWING SINGLE-TOOTH EXTRACTION: A CLINICAL AND RADIOGRAPHIC 12 MONTH PROSPECTIVE STUDY
JOURNAL OF PERIODONTICS AND RESTORATIVE DENTISTRY (2003); 23: 313-323

(5) OKAMOTO T, ONOFRE DA SILVA A
HISTOLOGICAL STUDY ON THE HEALING OF RAT DENTAL SOCKETS AFTER PARTIAL REMOVAL OF THE BUCCAL BONY PLATE
J NIHON UNIV SCH DENT (1983); 25: 202-213

(6) SIMPSON HE
EXPERIMENTAL INVESTIGATION INTO THE HEALING OF EXTRACTION WOUNDS IN MACACUS RHESUS MONKEYS
JOURNAL OF ORAL SURGERY AND ANESTHETIC HOSPITAL DENTAL SERVICE (1960); 18: 391-399

(7) NANNMARK U, SENNERBY L
THE BONE TISSUE RESPONSES TO PREHYDRATED AND COLLAGENATED CORTICO-CANCELLOUS PORCINE BONE GRAFTS. A STUDY IN RABBIT MAXILLARY DEFECTS
CLINICAL IMPLANT DENTISTRY AND RELATED RESEARCH, 2008, 10: 264-270

(8) CARDAROPOLI D, CARDAROPOLI G
PRESERVATION OF THE POSTEXTRACTION ALVEOLAR RIDGE: A CLINICAL AND HISTOLOGIC STUDY
THE INTERNATIONAL JOURNAL OF PERIODONTICS AND RESTORATIVE DENTISTRY, 2008, 28: 469-477

(9) ARCURI C, CECCHETTI F, GERMANO F, MOTTA A, SANTACROCE C
CLINICAL AND HISTOLOGICAL STUDY OF A XENOGENIC SUBSTITUTE USED AS A FILLER IN POSTEXTRACTIVE ALVEOLUS
MINERVA STOMATOLOGICA, 2005, 54: 351-362

(10) BARONE A, ALDINI NN, FINI M, GIARDINO R, CALVO GUIRADO JL, COVANI U
XENOGRAFT VERSUS EXTRACTION ALONE FOR RIDGE PRESERVATION AFTER TOOTH REMOVAL: A CLINICAL AND HISTOMORPHOMETRIC STUDY
JOURNAL OF PERIODONTOLOGY, 2008, 79: 1370-1377

Ассортимент материалов OsteoBiol®

Описание: гетерологичная кортикально-губчатая коллагенсодержащая костная смесь
Коллаген: сохранен
Характеристика: гранулы со слабовыраженной рентгеноконтрастностью
Состав: 100% гранулированная смесь
Размер гранул: 250-1000 микрон
Повторное вмешательство: через 4-5 месяцев, в зависимости от клинической ситуации
Форма выпуска: во флаконах 0,25 / 0,5 / 1,0 / 2,0 г

Дополнительная информация о материале OsteoBiol® Gen-Os – см. стр. 58.

Описание: гетерологичная кортикально-губчатая предварительно увлажненная коллагенсодержащая костная паста
Коллаген: сохранен + 20% коллагенового геля
Характеристика: паста на основе коллагенового геля с 80%-ным содержанием наполнителя в виде измельченной костной смеси
Состав: 80% гранулированной смеси, 20% коллагенового геля
Размер гранул: до 300 микрон
Повторное вмешательство: ≈ через 4 месяца
Форма выпуска: во флаконах 1,0 см^3; в шприцах 0,5 см^3 / 3 x 0,5 см^3 / 3 x 0,25 см^3

Дополнительная информация о материале OsteoBiol® Putty – см. стр. 66.

Описание: гетерологичная кортикально-губчатая предварительно увлажненная коллагенсодержащая костная смесь
Коллаген: сохранен + 10% коллагенового геля
Характеристика: предварительно увлажненные гранулы и коллагеновый гель
Состав: 90% гранулированной смеси, 10% коллагенового геля
Размер гранул: 600-1000 микрон
Повторное вмешательство: ≈ через 5 месяцев
Форма выпуска: в шприцах 1,0 см^3 / 3 x 0,5 см^3 / 3 x 1,0 см^3

Дополнительная информация о материале OsteoBiol® mp3 – см. стр. 62.

Описание: гетерологичный перикард
Коллаген: сохранен
Характеристика: высушенная мембрана (одна сторона гладкая, другая – микрошероховатая)
Состав: 100% перикард
Толщина: тонкая (0,4 мм ± 0,1); стандартная (0,6 мм ± 0,1)
Время резорбции: тонкая ≈ 3 месяца, стандартная ≈ 4 месяца
Форма выпуска: тонкая – 20x20 мм, 30x30 мм, 25x35 мм (овальная); стандартная – 20x20 мм, 30x30 мм, 25x35 мм (овальная)

Дополнительная информация о материале OsteoBiol® Evolution – см. стр. 76.

НОМЕРА АРТИКУЛОВ

Gen-Os
M1052FS | 1 флакон | 0.25 гр. | свиная
M1052FE | 1 флакон | 0.25 гр. | конская

M1005FS | 1 флакон | 0.5 гр. | свиная
M1005FE | 1 флакон | 0.5 гр. | конская

M1010FS | 1 флакон | 1.0 гр. | свиная
M1010FE | 1 флакон | 1.0 гр. | конская

M1020FS | 1 флакон | 2.0 гр. | свиная
M1020FE | 1 флакон | 2.0 гр. | конская

Putty
HPT01S | 1 флакон | 1 см^3 | свиная
HPT01E | 1 флакон | 1 см^3 | конская

HPT09S | 1 шприц | 0.5 см^3 | свиная
HPT09E | 1 шприц | 0.5 см^3 | конская

HPT35S | 3 шприца | 3x0.5 см^3 | свиная
HPT35E | 3 шприца | 3x0.5 см^3 | конская

HPT32S | 3 шприца | 3x0.25 см^3 | свиная
HPT32E | 3 шприца | 3x0.25 см^3 | конская

mp3
A3005FS | 1 шприц | 1 см^3 | свиная
A3005FE | 1 шприц | 1 см^3 | конская

A3015FS | 3 шприца | 3x0.5 см^3 | свиная
A3015FE | 3 шприца | 3x0.5 см^3 | конская

A3030FS | 3 шприца | 3x1.0 см^3 | свиная
A3030FE | 3 шприца | 3x1.0 см^3 | конская

Evolution
EV02LLE | 20x20 мм | тонкая | конская
EV02HHE | 20x20 мм | стандартная | конская

EV03LLE | 30x30 мм | тонкая | конская
EV03HHE | 30x30 мм | стандартная | конская

EVOLLE | 25x35 мм (овальная) | тонкая | конская
EVOHHE | 25x35 мм (овальная) | стандартная | конская

Материалы OsteoBiol®

Все материалы OsteoBiol® имеют ксеногенное происхождение, т.е. изготавливаются из гетерологичной кости.

Запатентованный производственный процесс Tecnoss® позволяет сделать материал биосовместимым и сохранить часть коллагенового матрикса животной кости, не прибегая к высокотемпературной обработке, неминуемо ведущей к керамизации гранул. В итоге мы получаем уникальный гранулированный материал, состоящий из минерального компонента и органического матрикса. Материал имеет пористую структуру, очень схожую со структурой аутогенной кости. Постепенно резорбируясь, он замещается новой костью[7].

В процессе производства кортикальная кость смешивается с губчатой. Пропорции компонентов и размер частиц препарат-специфичны. В ряде случаев к смеси добавляется коллагеновый гель. Для альвеолярной регенерации показано использование препаратов OsteoBiol® Gen-Os и OsteoBiol® Putty.

OsteoBiol® Putty | Дополнительная информация – см. стр. 66
Источник: стоматологическая медиатека компании Tecnoss®

OsteoBiol® Gen-Os представляет собой кортикально-губчатую коллагенсодержащую костную смесь с размером гранул 250-1000 микрон. Материал поставляется в стерильных флаконах. Наличие коллагена обеспечивает стабильность имплантированного материала после его увлажнения физиологическим раствором. Gen-Os гидрофилен, поэтому он быстро впитывает кровь и быстро васкуляризуется. Кортикально-губчатая костная смесь постепенно резорбируется остеокластами; почти с той же скоростью происходит новообразование кости[7]. Это позволяет сохранить контур гребня и создать оптимальные условия для успешной имплантологической реабилитации[8].

OsteoBiol® mp3 | Дополнительная информация – см. стр. 62
Источник: стоматологическая медиатека компании Tecnoss®

Если мягких тканей для укрытия и защиты аугментата недостаточно, то рекомендуется использовать мембрану OsteoBiol® Evolution[8-10]. Она служит эффективным барьером, способствует направленному росту мягких тканей и закрытию раны; в случае обнажения не инфицируется. Мембрана изготавливается из конского перикарда.

OsteoBiol® Putty представляет собой гелеобразный коллагеновый матрикс с 80%-ным (по весу) содержанием наполнителя – измельченной кортикально-губчатой кости с размером гранул ≤300 микрон. Материал поставляется в стерильных шприцах.

Секрет пластичности материала кроется в особенностях технологического процесса Tecnoss®[9]. Особенно удобно заполнять материалом Putty узкие интактные лунки резцов.

OsteoBiol® mp3 успешно используется при проведении методики сохранения гребня[10].

OsteoBiol® Tablet обеспечивает гемостаз, ускоряет образование кровяного сгустка в лунке после удаления зуба и способствует регенерации кости.

OsteoBiol® Evolution | Дополнительная информация – см. стр. 76
Источник: стоматологическая медиатека компании Tecnoss®

OsteoBiol® Tablet | Дополнительная информация – см. стр. 88
Источник: стоматологическая медиатека компании Tecnoss®

НАУЧНЫЕ СТАТЬИ ПО АЛЬВЕОЛЯРНОЙ РЕГЕНЕРАЦИИ С ПРИМЕНЕНИЕМ МАТЕРИАЛОВ OSTEOBIOL®

COVANI U, AMERI S, CRESPI R, BARONE A
PRESERVAZIONE DEL PROCESSO ALVEOLARE CON OSSO ETEROLOGO. CONSIDERAZIONI ISTOLOGICHE
ITALIAN ORAL SURGERY, 2004, VOL 3, 1: 17-23

ARCURI C, CECCHETTI F, GERMANO F, MOTTA A, SANTACROCE C
CLINICAL AND HISTOLOGICAL STUDY OF A XENOGENIC BONE SUBSTITUTE USED AS A FILLER IN POSTEXTRACTIVE ALVEOLUS
MINERVA STOMATOLOGICA, 2005 JUN;54(6):351-62

BARONE A, ALDINI NN, FINI M, GIARDINO R, CALVO GUIRADO JL, COVANI U
XENOGRAFT VERSUS EXTRACTION ALONE FOR RIDGE PRESERVATION AFTER TOOTH REMOVAL: A CLINICAL AND HISTOMORPHOMETRIC STUDY
JOURNAL OF PERIODONTOLOGY, 2008 AUG;79(8):1370-7

CARDAROPOLI D, CARDAROPOLI G
PRESERVATION OF THE POSTEXTRACTION ALVEOLAR RIDGE: A CLINICAL AND HISTOLOGIC STUDY
INTERNATIONAL JOURNAL OF PERIODONTICS AND RESTORATIVE DENTISTRY, 2008 OCT;28(5):469-77

Клинические случаи
Методика сохранения альвеолярного гребня

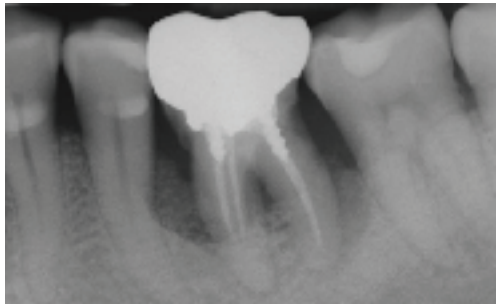
Рис. 1

Рис. 2

Рис. 3

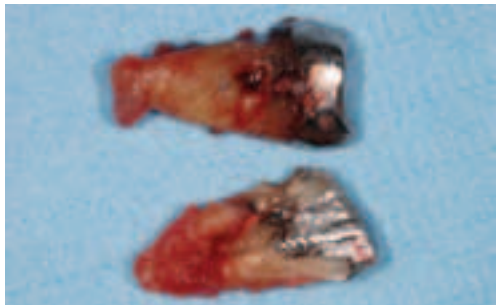
Рис. 4

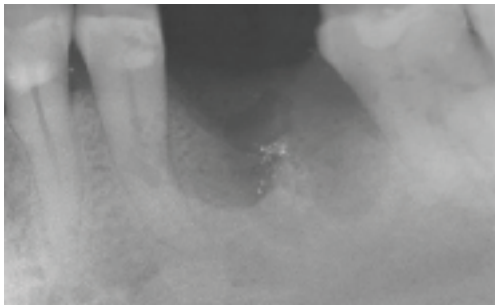
Рис. 5

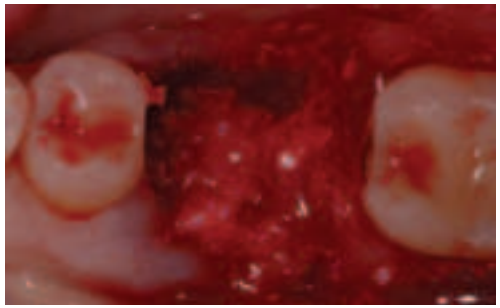
Рис. 6

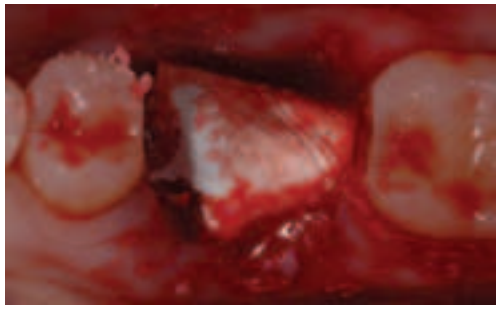
Рис. 7

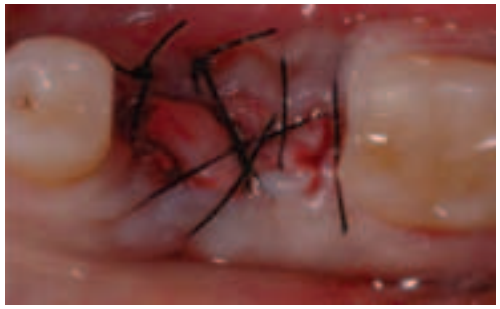
Рис. 8

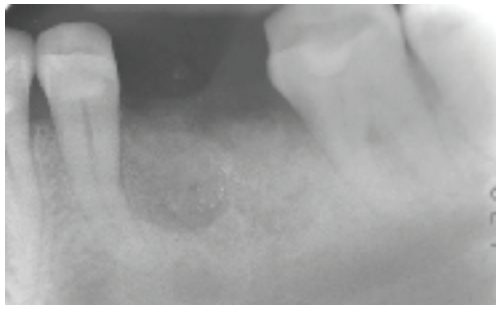
Рис. 9

Рис. 10

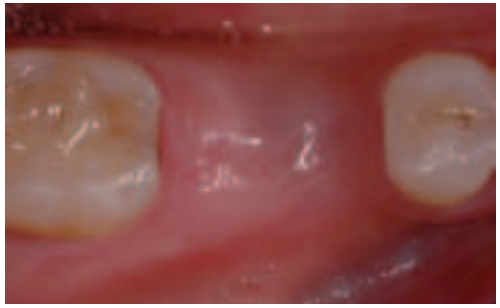
Рис. 11

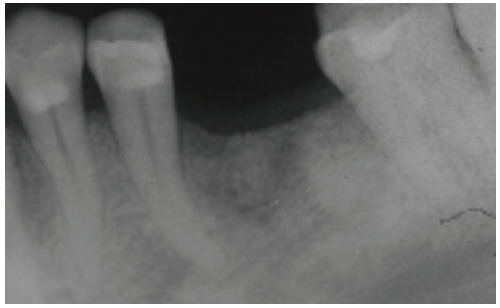
Рис. 12

Пол: **мужской** | Возраст: **51** год

Рис. 1 Исходная ситуация
Рис. 2 Вид с язычной стороны
Рис. 3 Сепарация корней
Рис. 4 Удаленный зуб
Рис. 5 Ситуация перед аугментацией лунки
Рис. 6 Заполнение лунки материалом OsteoBiol® mp3 (методика сохранения гребня)
Рис. 7 Укрытие аугментата коллагеновой мембраной OsteoBiol® Evolution
Рис. 8 Ушивание мягких тканей
Рис. 9 Rg-контроль после операции
Рис. 10 Ситуация через 6 месяцев
Рис. 11 Ситуация через 6 месяцев, вид с окклюзионной стороны
Рис. 12 Ситуация через 6 месяцев

Фотографии предоставлены:
Dr. **Roberto Rossi**, M.Sc.P.* Генуя, Италия

* M.Sc.P - магистр пародонтологии

Костнозамещающий материал: **OsteoBiol® mp3**
Дополнительная информация – см. стр. 62

Мембрана: **OsteoBiol® Evolution**
Дополнительная информация – см. стр. 76

Клинические случаи

Восстановление дефектов кости, возникших в результате периимплантита

Рис. 1

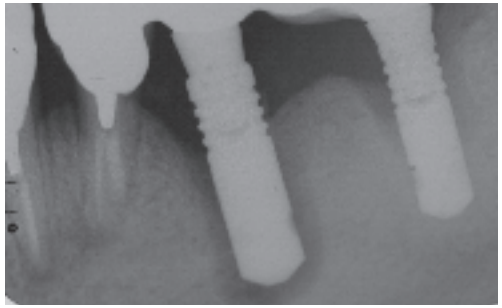
Рис. 2

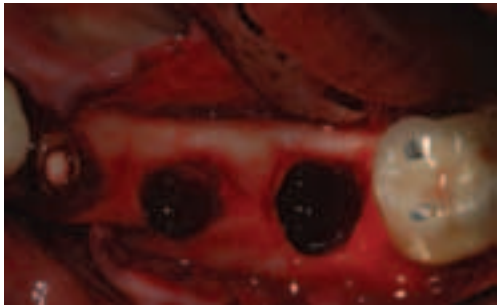
Рис. 3

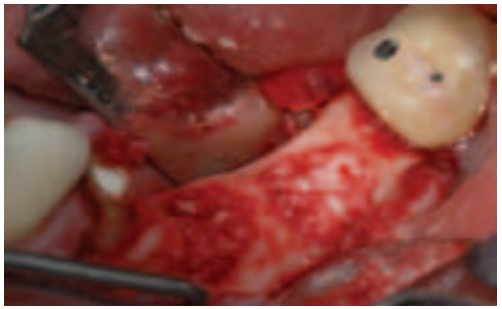
Рис. 4

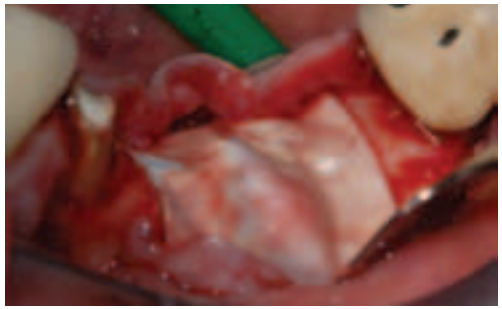
Рис. 5

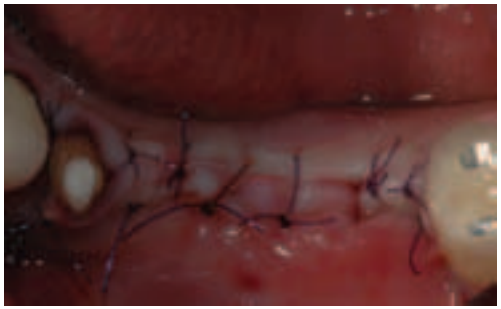
Рис. 6

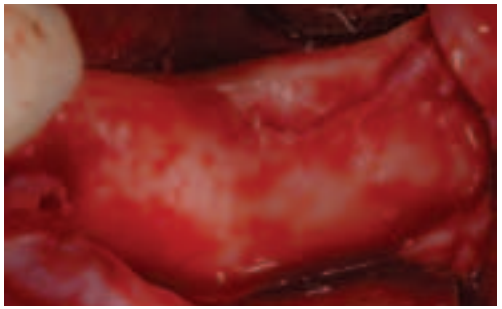
Рис. 7

Рис. 8

Рис. 9

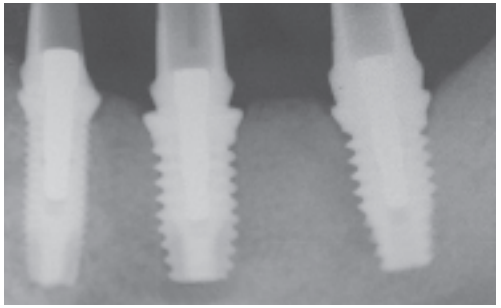
Рис. 10

Рис. 11

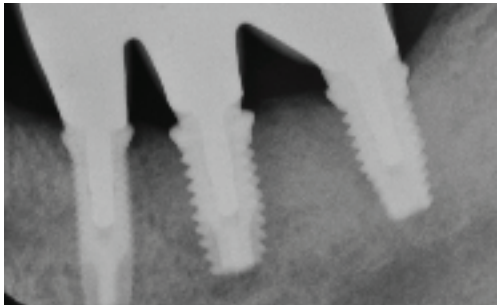
Рис. 12

КЛИНИЧЕСКИЕ ПОКАЗАНИЯ

АЛЬВЕОЛЯРНАЯ РЕГЕНЕРАЦИЯ

Пол: **мужской** | Возраст: **54** год

Рис. 1 Исходная ситуация. Выраженное воспаление мягких тканей. Выраженная подвижность протеза
Рис. 2 Внутриротовой Rg-снимок. Периимплантит в области 3.5 и 3.6
Рис. 3 Ситуация после удаления имплантатов. Обширный дефект кости, наиболее выраженный в области 3.5 с вестибулярной стороны
Рис. 4 Дефекты заполнены материалом OsteoBiol® Gen-Os
Рис. 5 Стабилизация и защита аугментата сконтурированной мембраной OsteoBiol® Evolution
Рис. 6 Ушивание мягких тканей
Рис. 7 Полная регенерация кости через 8 месяцев
Рис. 8 Установка 3-х имплантатов
Рис. 9 Фиксация титановых абатментов через 3 месяца после имплантации. Контроль остеоинтеграции с помощью частотно-резонансного анализа (ISQ >70)
Рис. 10 Rg-контроль. Абатменты с «Platform Switching»
Рис. 11 Фиксация постоянного протеза через 3 месяца после имплантации
Рис. 12 Rg-контроль через 1 год после имплантации

Фотографии предоставлены:
Dr. **Roberto Cocchetto**
Частная практика, Дзевио, Италия

Костнозамещающий материал: **OsteoBiol® Gen-Os**
Дополнительная информация – см. стр. 58

Мембрана: **OsteoBiol® Evolution**
Дополнительная информация – см. стр. 76

Дегисценция и фенестрация

Периимплантатные дефекты

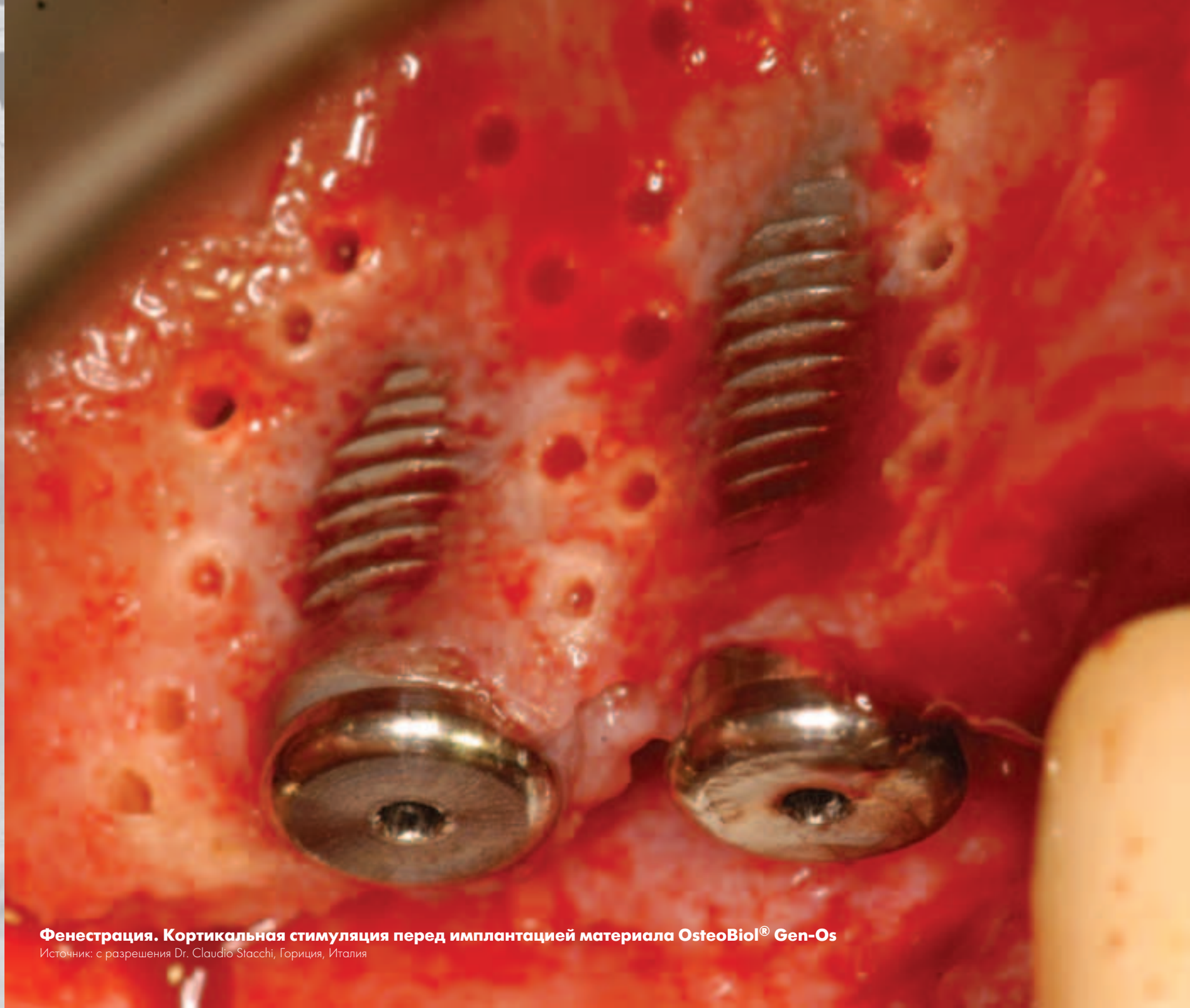

Фенестрация. Кортикальная стимуляция перед имплантацией материала OsteoBiol® Gen-Os

Источник: с разрешения Dr. Claudio Stacchi, Горция, Италия

Научные данные

ПРОИСХОЖДЕНИЕ И ХАРАКТЕР ДЕФЕКТОВ

Существует два типа периимплантатных дефектов, хорошо поддающихся лечению. Их особенность – сохранность основного каркаса для регенерации кости. Долгосрочные контролируемые[1,2] и неконтролируемые[3,4] исследования подтвердили факт закрытия таких дефектов при использовании различных биоматериалов.

Ниже представлена клинико-морфологическая классификация периимплантатных дефектов по Tinti и Parma-Benfenati[5]:

Фенестрация, или окончатый дефект. Это корональнo ограниченный дефект кости, частично обнажающий вестибулярную или оральную поверхность имплантата.

Дегисценция, или щелевидный дефект. Это корональнo неограниченный дефект кости, обнажающий вестибулярную или оральную поверхность имплантата не более, чем на 50%.
Комбинированный дефект. Дефект, представляющий собой комбинацию фенестрации и дегисценции.

Комбинированные дефекты могут сочетаться с горизонтальной резорбцией кости. Для восстановления контура гребня в таких сложных случаях потребуется создать адекватной высоты каркас, в котором будет протекать регенерация[6].

ЭТАПЫ РЕГЕНЕРАЦИИ

Закрытие дефекта возможно путем направленной костной регенерации с использованием мембран, защищающих пространство, заполненное биоматериалом. В этом пространстве происходит новообразование кости.

Как показывают исследования, с мембраной объем восстановленной кости существенно больше, чем без нее[7-9].

Биорезорбируемые коллагеновые мембраны так же эффективны, как и их нерезорбируемые e-PTFE аналоги. Однако, в отличие от последних, коллагеновые мембраны не инфицируются при обнажении, что значительно снижает риск развития постоперационных осложнений.

Обнажение мембраны менее вероятно, если фиксировать мембрану пинами.

Результаты ряда исследований указывают на успешное восстановление кости в области окончатых и щелевидных дефектов при использовании биоматериалов в чистом виде и в смеси с аутогенной костью.

Заполнение окончатого дефекта материалом OsteoBiol® Gen-Os
Дополнительная информация – см. стр. 58
Источник: с разрешения Dr. Claudio Stacci, Гориция, Италия

Заполнение периимплантатного дефекта материалом OsteoBiol® Putty
Дополнительная информация – см. стр. 66
Источник: стоматологическая медиатека компании Tecnoss

Заполнение периимплантатного дефекта материалом OsteoBiol® Putty
Дополнительная информация – см. стр. 66
Источник: стоматологическая медиатека компании Tecnoss

БИБЛИОГРАФИЯ (для стр. 25-27)

(1) CORRENTE G, ABUNDO R, CARDAROPOLI D, ET AL
LONG-TERM EVALUATION OF OSSEOINTEGRATED IMPLANTS IN REGENERATED AND NON- REGENERATED BONE
INTERNATIONAL JOURNAL OF PERIODONTICS AND RESTORATIVE DENTISTRY (2000); 20: 390-397

(2) ZITZMANN NU, SCHARER P, MARINELLO CP
LONG-TERM RESULTS OF IMPLANTS TREATED WITH GUIDED BONE REGENERATION: A 5-YEAR PROSPECTIVE STUDY
INTERNATIONAL JOURNAL OF ORAL AND MAXILLOFACIAL IMPLANTS. (2001); 16(3):355-366

(3) BECKER W, DAHLIN C, LEKHOLM U, BERGSTROM C, VAN STEENBERGHE D, HIGUCHI K, BECKER BE
FIVE-YEAR EVALUATION OF IMPLANTS PLACED AT EXTRACTION AND WITH DEHISCENCES AND FENESTRATION DEFECTS AUGMENTED WITH EPTFE MEMBRANES: RESULTS FROM A PROSPECTIVE MULTICENTER STUDY
CLINICAL IMPLANT DENTISTRY RELATED RESEARCH (1999);1(1):27-32

(4) NEVINS M, MELLONIG JT, CLEM DS 3RD, REISER GM, BUSER DA
IMPLANTS IN REGENERATED BONE: LONG-TERM SURVIVAL
INTERNATIONAL JOURNAL OF PERIODONTICS AND RESTORATIVE DENTISTRY (1998); 18(1):34-45

(5) TINTI C, PARMA-BENFENATI S
CLINICAL CLASSIFICATION OF BONE DEFECTS CONCERNING THE PLACEMENT OF DENTAL IMPLANTS
INTERNATIONAL JOURNAL OF PERIODONTICS AND RESTORATIVE DENTISTRY (2003) ; 23:147-155

(6) CORRENTE G, ABUNDO R
IMMEDIATE POST-EXTRACTIVE IMPLANTS
MAXILLARY SINUS LIFT WITH CRESTAL ACCESS. (2003) RC LIBRI (ITALY): 83-95

(7) DAHLIN C, ANDERSSON L, LINDE A
BONE AUGMENTATION AT FENESTRATED IMPLANTS BY AN OSTEOPROMOTIVE MEMBRANE TECHNIQUE. A CONTROLLED CLINICAL STUDY
CLINICAL ORAL IMPLANTS RESEARCH (1991); 2(4):159-165

(8) JOVANOVIC SA, SPIEKERMANN H, RICHTER EJ
BONE REGENERATION AROUND TITANIUM DENTAL IMPLANTS IN DEHISCED DEFECT SITES: A CLINICAL STUDY
INTERNATIONAL JOURNAL OF ORAL AND MAXILLOFACIAL IMPLANTS (1992); 7(2):233-245

(9) MOSES O, PITARU S, ARTZI Z, NEMCOVSKY CE
HEALING OF DEHISCENCE-TYPE DEFECTS IN IMPLANTS PLACED TOGETHER WITH DIFFERENT BARRIER MEMBRANES: A COMPARATIVE CLINICAL STUDY
CLINICAL ORAL IMPLANTS RESEARCH (2005); 16(2):210-219

(10) NANNMARK U, SENNERBY L
THE BONE TISSUE RESPONSES TO PREHYDRATED AND COLLAGENATED CORTICO-CANCELLOUS PORCINE BONE GRAFTS. A STUDY IN RABBIT MAXILLARY DEFECTS
CLINICAL IMPLANT DENTISTRY AND RELATED RESEARCH, 2008, 10: 264-270

(11) COVANI U, BARONE A, CORNELINI R, CRESPI R
CLINICAL OUTCOME OF IMPLANTS PLACED IMMEDIATELY AFTER IMPLANT REMOVAL
JOURNAL OF PERIODONTOLOGY, 2006, 77: 722-727

(12) ARCURI C, CECCHETTI F, GERMANO F, MOTTA A, SANTACROCE C
CLINICAL AND HISTOLOGICAL STUDY OF A XENOGENIC SUBSTITUTE USED AS A FILLER IN POSTEXTRACTIVE ALVEOLUS
MINERVA STOMATOLOGICA, 2005, 54: 351-362

Ассортимент материалов OsteoBiol®

Описание: гетерологичная кортикально-губчатая коллагенсодержащая костная смесь
Коллаген: сохранен
Характеристика: гранулы со слабовыраженной рентгеноконтрастностью
Состав: 100% гранулированная смесь
Размер гранул: 250-1000 микрон
Повторное вмешательство: через 4-5 месяцев, в зависимости от клинической ситуации
Форма выпуска: во флаконах 0,25 / 0,5 / 1,0 / 2,0 г

Дополнительная информация о материале OsteoBiol® Gen-Os – см. стр. 58.

Описание: гетерологичная кортикально-губчатая предварительно увлажненная коллагенсодержащая костная паста
Коллаген: сохранен + 20% коллагенового геля
Характеристика: паста на основе коллагенового геля с 80%-ным содержанием наполнителя в виде измельченной костной смеси
Состав: 80% гранулированной смеси, 20% коллагенового геля
Размер гранул: до 300 микрон
Повторное вмешательство: ≈ через 4 месяца
Форма выпуска: во флаконах 1,0 см^3; в шприцах 0,5 см^3 / 3 x 0,5 см^3 / 3 x 0,25 см^3

Дополнительная информация о материале OsteoBiol® Putty – см. стр. 66.

Описание: гетерологичный перикард
Коллаген: сохранен
Характеристика: высушенная мембрана (одна сторона гладкая, другая – микрошероховатая)
Состав: 100% перикард
Толщина: тонкая (0,4 мм ± 0,1); стандартная (0,6 мм ± 0,1)
Время резорбции: тонкая ≈ 3 месяца, стандартная ≈ 4 месяца
Форма выпуска: тонкая – 20x20 мм, 30x30 мм, 25x35 мм (овальная); стандартная – 20x20 мм, 30x30 мм, 25x35 мм (овальная)

Дополнительная информация о материале OsteoBiol® Evolution – см. стр. 76.

НОМЕРА АРТИКУЛОВ

Gen-Os

M1052FS | 1 флакон | 0.25 гр. | свиная
M1052FE | 1 флакон | 0.25 гр. | конская

M1005FS | 1 флакон | 0.5 гр. | свиная
M1005FE | 1 флакон | 0.5 гр. | конская

M1010FS | 1 флакон | 1.0 гр. | свиная
M1010FE | 1 флакон | 1.0 гр. | конская

M1020FS | 1 флакон | 2.0 гр. | свиная
M1020FE | 1 флакон | 2.0 гр. | конская

Putty

HPT01S | 1 флакон | 1 см^3 | свиная
HPT01E | 1 флакон | 1 см^3 | конская

HPT09S | 1 шприц | 0.5 см^3 | свиная
HPT09E | 1 шприц | 0.5 см^3 | конская

HPT35S | 3 шприца | 3x0.5 см^3 | свиная
HPT35E | 3 шприца | 3x0.5 см^3 | конская

HPT32S | 3 шприца | 3x0.25 см^3 | свиная
HPT32E | 3 шприца | 3x0.25 см^3 | конская

Evolution

EV02LLE | 20x20 мм | тонкая | конская
EV02HHE | 20x20 мм | стандартная | конская

EV03LLE | 30x30 мм | тонкая | конская
EV03HHE | 30x30 мм | стандартная | конская

EVOLLE | 25x35 мм (овальная) | тонкая | конская
EVOHHE | 25x35 мм (овальная) | стандартная | конская

Материалы OsteoBiol®

Все материалы OsteoBiol® имеют ксеногенное происхождение, т.е. изготавливаются из гетерологичной кости.

Запатентованный производственный процесс Tecnoss® позволяет сделать материал биосовместимым и сохранить часть коллагенового матрикса животной кости, не прибегая к высокотемпературной обработке, неминуемо ведущей к керамизации гранул. В итоге мы получаем уникальный гранулированный материал, состоящий из минерального компонента и органического матрикса. Материал имеет пористую структуру, очень схожую со структурой аутогенной кости. Постепенно резорбируясь, он замещается новой костью[10].

В процессе производства кортикальная кость смешивается с губчатой. Пропорции компонентов и размер частиц препарат-специфичны. В ряде случаев к смеси добавляется коллагеновый гель. Для закрытия дегисценций и фенестраций показано использование препаратов OsteoBiol® Gen-Os и OsteoBiol® Putty.

OsteoBiol® Gen-Os представляет собой кортикально-губчатую коллагенсодержащую костную смесь с размером гранул 250-1000 микрон. Материал поставляется в стерильных флаконах. Наличие коллагена обеспечивает стабильность имплантированного материала после его увлажнения физиологическим раствором. Gen-Os гидрофилен, поэтому он быстро впитывает кровь и быстро васкуляризуется. Кортикально-губчатая костная смесь постепенно резорбируется остеокластами; почти с той же скоростью происходит новообразование кости[10]. Это позволяет сохранить контур гребня и создать оптимальные условия для успешной имплантологической реабилитации[11].

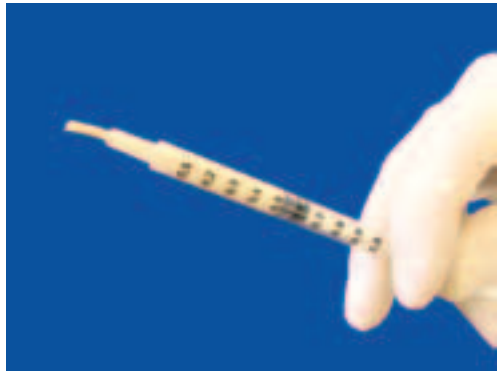

OsteoBiol® Putty | Дополнительная информация – см. стр. 66
Источник: стоматологическая медиатека компании Tecnoss®

OsteoBiol® Evolution | Дополнительная информация – см. стр. 76
Источник: стоматологическая медиатека компании Tecnoss®

При частичных дефектах костной стенки рекомендуется использовать мембрану OsteoBiol® Evolution. Она служит эффективным барьером, стабилизирует аугментат Gen-Os, способствует направленному росту тканей и в случае обнажения не инфицируется. Мембрана изготавливается из конского перикарда.

OsteoBiol® Putty представляет собой гелеобразный коллагеновый матрикс с 80%-ным (по весу) содержанием наполнителя – измельченной кортикально-губчатой кости с размером гранул ≤300 микрон. Материал поставляется в стерильных шприцах.

Секрет пластичности материала кроется в особенностях технологического процесса Tecnoss®[12]. Особенно удобно заполнять материалом Putty «периимплантатные дефекты с интактными костными стенками.

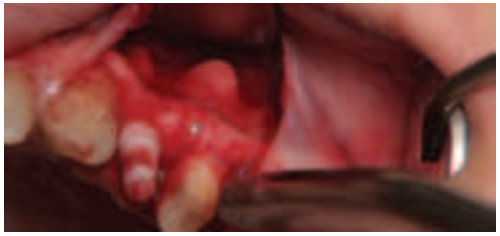

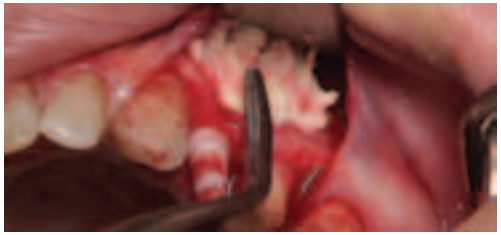

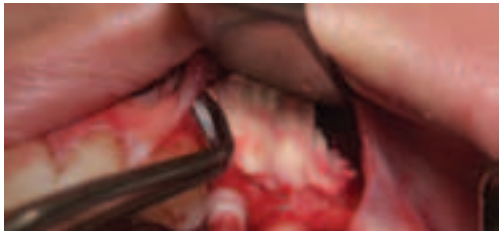

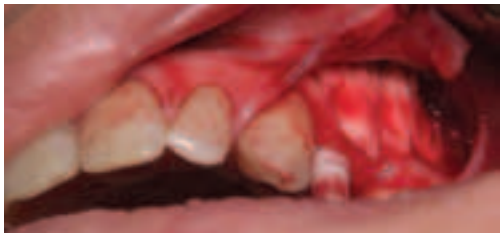

OsteoBiol® Putty уложен в окончатый дефект
Источник: с разрешения Dr. Bernd Siewert, Мадрид, Испания

НАУЧНЫЕ СТАТЬИ ПО НТР В ОБЛАСТИ ДЕГИСЦЕНЦИЙ И ФЕНЕСТРАЦИЙ С ПРИМЕНЕНИЕМ МАТЕРИАЛОВ OSTEOBIOL®

BARONE A, AMERI S, COVANI U
IMMEDIATE POSTEXTRACTION IMPLANTS: TREATMENT OF RESIDUAL PERI-IMPLANT DEFECTS. A RETROSPECTIVE ANALYSIS
EUROPEAN JOURNAL OF IMPLANT PROSTHODONTICS, 2006, 2: 99-106

COVANI U, BARONE A, CORNELINI R, CRESPI R
CLINICAL OUTCOME OF IMPLANTS PLACED IMMEDIATELY AFTER IMPLANT REMOVAL
JOURNAL OF PERIODONTOLOGY, 2006 APR;77(4):722-7

COVANI U, CORNELINI R, BARONE A
BUCCAL BONE AUGMENTATION AROUND IMMEDIATE IMPLANTS WITH AND WITHOUT FLAP ELEVATION: A MODIFIED APPROACH
INTERNATIONAL JOURNAL OF ORAL AND MAXILLOFACIAL IMPLANTS, 2008 SEP-OCT;23(5):841-6

COVANI U, MARCONCINI S, CRESPI R, BARONE A
IMMEDIATE IMPLANT PLACEMENT AFTER REMOVAL OF A FAILED IMPLANT: A CLINICAL AND HISTOLOGICAL CASE REPORT
JOURNAL OF ORAL IMPLANTOLOGY, 2009; 35(4):189-95

CRESPI R, CAPPARÈ P, GHERLONE E
DENTAL IMPLANTS PLACED IN EXTRACTION SITES GRAFTED WITH DIFFERENT BONE SUBSTITUTES: RADIOGRAPHIC EVALUATION AT 24 MONTHS
JOURNAL OF PERIODONTOLOGY, 2009 OCT; 80(10):1616-1621

Клинические случаи
Регенерация периимплантатной кости в области 1.1 и 2.1

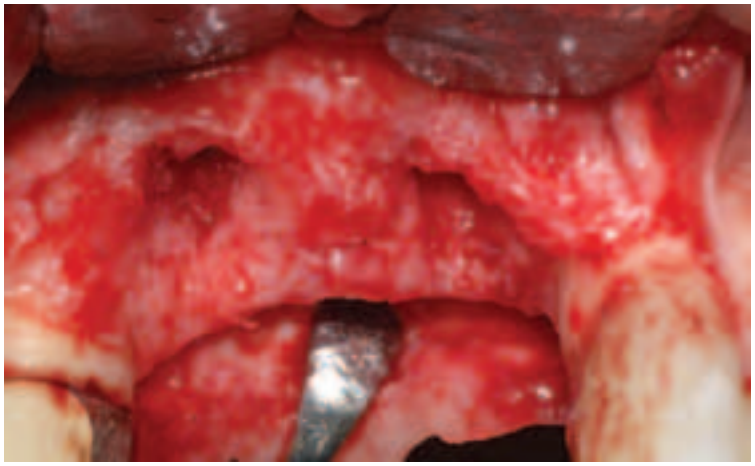
Рис. 1

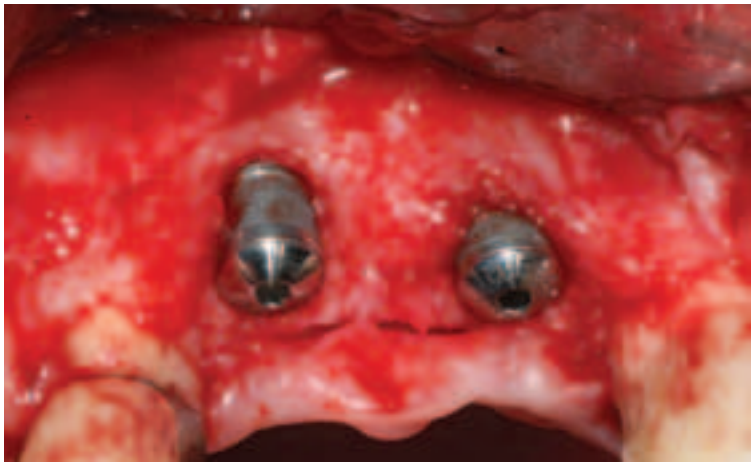
Рис. 2

Рис. 3

Рис. 4

Пол: **мужской** | Возраст: **60** лет

Рис. 1 Исходная ситуация. Зубы 1.1 и 2.1 удалены 2 месяца назад. Остаточный дефект альвеолярного гребня
Рис. 2 Установка 2-х имплантатов. Остаточная дегисценция с вестибулярной стороны обоих имплантатов
Рис. 3 Альвеолярная реконструкция с использованием биоматериала OsteoBiol® Gen-Os в смеси с фибриновым клеем
Рис. 4 При раскрытии имплантатов через 6 месяцев отмечается полная регенерация кости в области дефектов

Фотографии предоставлены:
Dr. **Roberto Abundo** и Dr. **Giuseppe Corrente**
Адьюнкт-профессора кафедры клинической пародонтологии Пенсильванского Университета;
Частная практика, Турин, Италия

Костнозамещающий материал: **OsteoBiol® Gen-Os**
Дополнительная информация – см. стр. 58

Клинические случаи

Закрытие периимплантатного дефекта после одномоментной установки имплантата

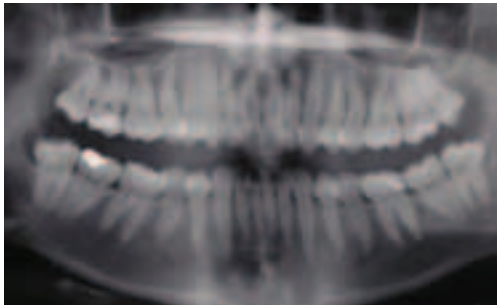
Рис. 1

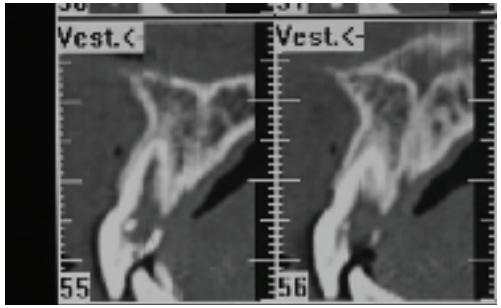

Рис. 2

Рис. 3

Рис. 4

Рис. 5

Рис. 6

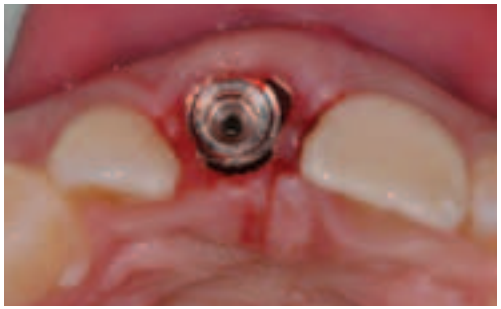
Рис. 7

Рис. 8

Рис. 9

Рис. 10

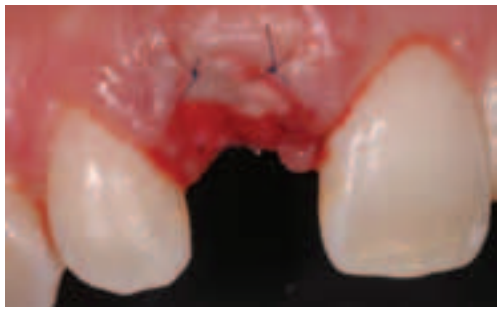
Рис. 11

Рис. 12

КЛИНИЧЕСКИЕ ПОКАЗАНИЯ

ДЕГИСЦЕНЦИЯ И ФЕНЕСТРАЦИЯ

Пол: **мужской** | Возраст: **54** год

Рис. 1 Исходная ситуация
Рис. 2 На томограмме отчетливо видна резорбция корня зуба 1.1 с небной стороны
Рис. 3 Вид с вестибулярной стороны
Рис. 4 Вид с небной стороны
Рис. 5 Ситуация после удаления зуба
Рис. 6 Выполнена остеотомия
Рис. 7 Установлен имплантат
Рис. 8 Периимплантатный зазор заполнен материалом OsteoBiol® Putty
Рис. 9 Свободный десневой трансплантат с неба
Рис. 10 Ткани ушиты. Вид с окклюзионной стороны
Рис. 11 Вид с вестибулярной стороны
Рис. 12 Зафиксирован временный протез

Фотографии предоставлены:
Dr. **Roberto Rossi**, M.Sc.P.*
Генуя, Италия

* M.Sc.P - магистр пародонтологии

Костнозамещающий материал: **OsteoBiol® Putty**
Дополнительная информация – см. стр. 66

Закрытый синус-лифтинг

Субантральная аугментация с применением остеотомов

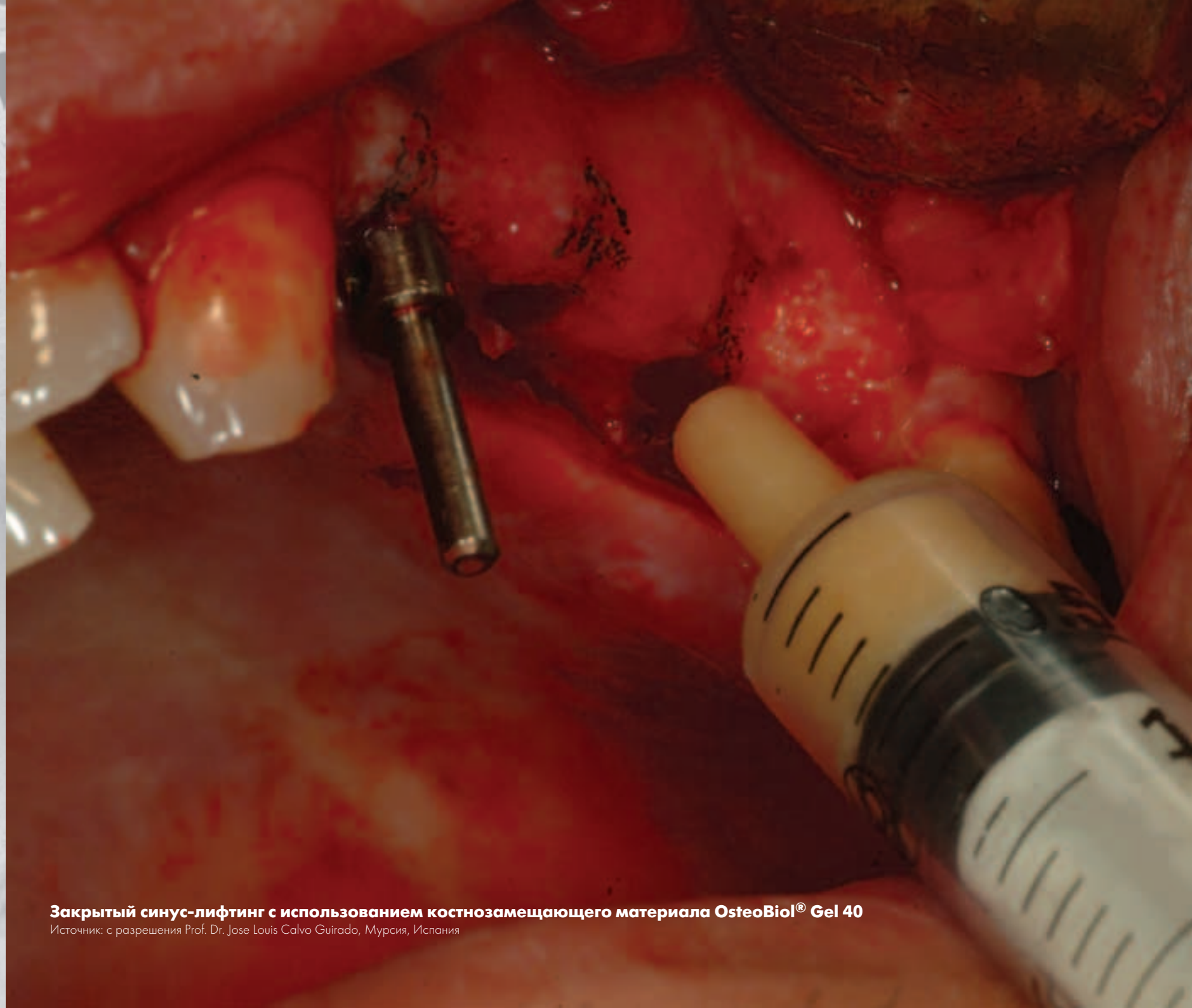

Закрытый синус-лифтинг с использованием костнозамещающего материала OsteoBiol® Gel 40

Источник: с разрешения Prof. Dr. Jose Louis Calvo Guirado, Мурсия, Испания

ПРОИСХОЖДЕНИЕ И ХАРАКТЕР ДЕФЕКТА

После удаления зуба альвеолярная кость начинает резорбироваться из-за отсутствия механической нагрузки, передаваемой через корень зуба. На верхней челюсти ситуация осложняется тем, что в результате атрофии альвеолярного отростка, как правило, оставшимся костным участком является дно верхнечелюстного синуса.

ЭТАПЫ РЕГЕНЕРАЦИИ

Чтобы создать идеальные условия для установки имплантатов нужного диаметра и длины, необходимо восстановить кость атрофированного альвеолярного отростка верхней челюсти.

В 1996 году было официально признано, что поднятие дна гайморовой пазухи является эффективной и хорошо предсказуемой методикой костной регенерации[1].

Впервые описание методики закрытого синус-лифтинга было опубликовано Саммерсом в 1994 году[2]. Основными этапами методики являются:

>> Откидывание полнослойного лоскута для обнажения кости альвеолярного гребня. Подготовка ложа имплантата с помощью фрез и остеотомов. Надлом кортикальной пластинки дна пазухи.

>> Субантральное введение биоматериала.

>> Установка имплантата и ушивание мягких тканей.

Биоматериал аккуратно проталкивается в субантральное пространство через созданный в процессе остеотомии канал (ложе имплантата). Заполнение субантрального пространства осуществляется по закону Паскаля, т.е. Шнайдеровская мембрана приподнимается вследствие увеличения гидравлического давления.

При исходной высоте кости 5-6 мм и поднятии дна пазухи на 4-5 мм закрытый синус-лифтинг можно совместить с имплантацией.

Источник: стоматологическая медиатека компании Tecnoss®

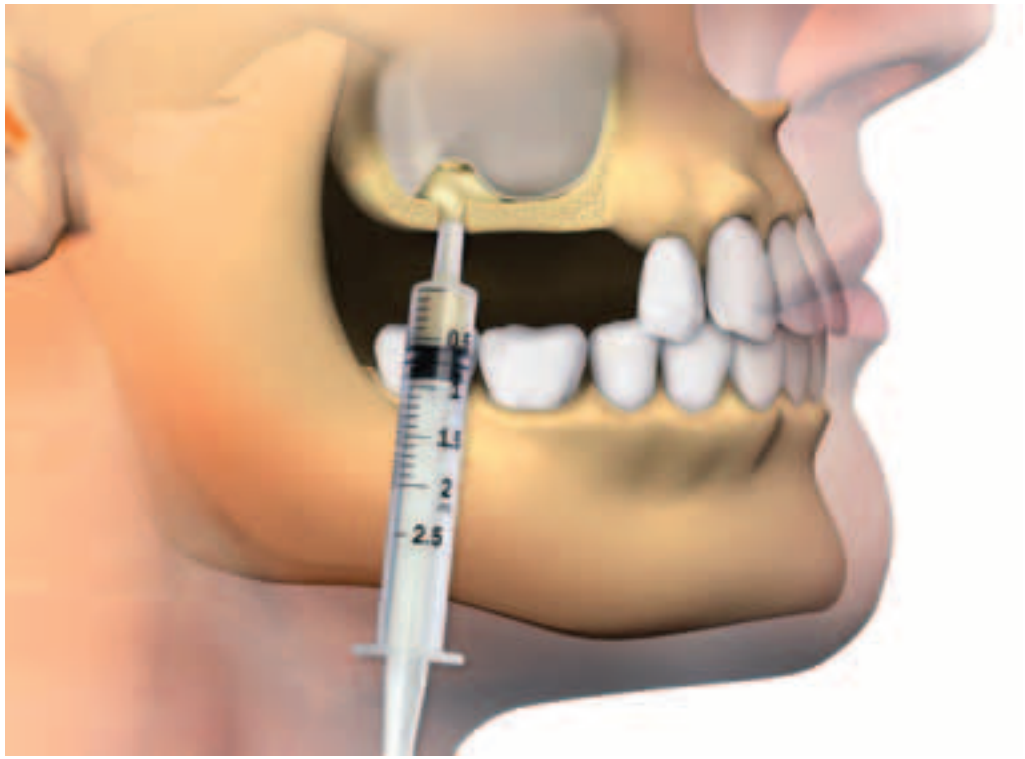

Субантральная аугментация с использованием материала OsteoBiol® Gel 40 | Дополнительная информация – см. стр. 70
Источник: стоматологическая медиатека компании Tecnoss®

БИБЛИОГРАФИЯ (для стр. 31-33)

(1) JENSEN OT, SHULMANN LB, BLOCK MS, IACONO VJ
REPORT OF THE SINUS CONSENSUS CONFERENCE
INTERNATIONAL JOURNAL OF ORAL AND MAXILLOFACIAL IMPLANTS (1998); 13: 9-41

(2) SUMMERS RB
A NEW CONCEPT IN MAXILLARY IMPLANT SURGERY: THE OSTEOTOME TECHNIQUE
COMPENDIUM OF CONTINUING EDUCATION IN DENTISTRY (1994); 15: 152-158

(3) NANNMARK U, SENNERBY L
THE BONE TISSUE RESPONSES TO PREHYDRATED AND COLLAGENATED CORTICO-CANCELLOUS PORCINE BONE GRAFTS. A STUDY IN RABBIT MAXILLARY DEFECTS
CLINICAL IMPLANT DENTISTRY AND RELATED RESEARCH, 2008, 10: 264-270

(4) NANNMARK U, AZARMEHR I
COLLAGENATED CORTICO-CANCELLOUS PORCINE BONE GRAFTS. A STUDY IN RABBIT MAXILLARY DEFECTS
IN PRESS

(5) BARONE A, CORNELINI R, CIAGLIA R, COVANI U
IMPLANT PLACEMENT IN FRESH EXTRACTION SOCKETS AND SIMULTANEOUS OSTEOTOME SINUS FLOOR ELEVATION: A CASE SERIES
INTERNATIONAL JOURNAL OF PERIODONTICS AND RESTORATIVE DENTISTRY, 2008, 28:283-289

Ассортимент материалов OsteoBiol®

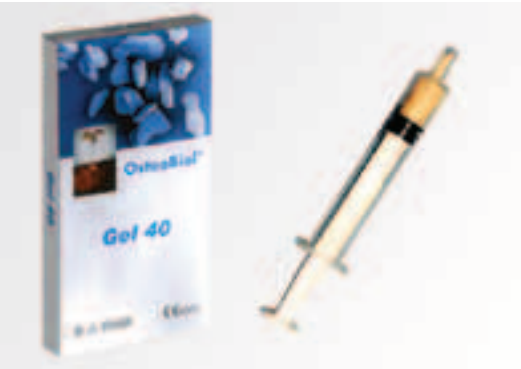

Описание: гетерологичный кортикально-губчатый предварительно увлажненный коллагенсодержащий костный гель
Коллаген: сохранен + 40% коллагенового геля
Характеристика: коллаген I и III типов в форме геля с 60%-ным содержанием наполнителя в виде измельченной костной смеси
Состав: 60% гранулированной смеси, 40% коллагенового геля
Размер гранул: до 300 микрон
Повторное вмешательство: ≈ через 4 месяца
Форма выпуска: в шприцах 0,5 см^3 / 3 x 0,5 см^3

Дополнительная информация о материале OsteoBiol® Gel 40 – см. стр. 70.

Описание: гетерологичная кортикально-губчатая предварительно увлажненная коллагенсодержащая костная паста
Коллаген: сохранен + 20% коллагенового геля
Характеристика: паста на основе коллагенового геля с 80%-ным содержанием наполнителя в виде измельченной костной смеси
Состав: 80% гранулированной смеси, 20% коллагенового геля
Размер гранул: до 300 микрон
Повторное вмешательство: ≈ через 4 месяца
Форма выпуска: во флаконах 1,0 см^3; в шприцах 0,5 см^3 / 3 x 0,5 см^3 / 3 x 0,25 см^3

Дополнительная информация о материале OsteoBiol® Putty – см. стр. 66.

Описание: гетерологичная кортикально-губчатая коллагенсодержащая костная смесь
Коллаген: сохранен
Характеристика: гранулы со слабовыраженной рентгеноконтрастностью
Состав: 100% гранулированная смесь
Размер гранул: 250-1000 микрон
Повторное вмешательство: через 4-5 месяцев, в зависимости от клинической ситуации
Форма выпуска: во флаконах 0,25 / 0,5 / 1,0 / 2,0 г

Дополнительная информация о материале OsteoBiol® Gen-Os – см. стр. 58.

НОМЕРА АРТИКУЛОВ

Gel 40
05GEL40S | 1 шприц | 0.5 см^3 | свиной
05GEL40E | 1 шприц | 0.5 см^3 | конский

15GEL40S | 3 шприца | 3x0.5 см^3 | свиной
15GEL40E | 3 шприца | 3x0.5 см^3 | конский

Gen-Os
M1052FS | 1 флакон | 0.25 гр. | свиная
M1052FE | 1 флакон | 0.25 гр. | конская

M1005FS | 1 флакон | 0.5 гр. | свиная
M1005FE | 1 флакон | 0.5 гр. | конская

M1010FS | 1 флакон | 1.0 гр. | свиная
M1010FE | 1 флакон | 1.0 гр. | конская

M1020FS | 1 флакон | 2.0 гр. | свиная
M1020FE | 1 флакон | 2.0 гр. | конская

Putty
HPT01S | 1 флакон | 1 см^3 | свиная
HPT01E | 1 флакон | 1 см^3 | конская

HPT09S | 1 шприц | 0.5 см^3 | свиная
HPT09E | 1 шприц | 0.5 см^3 | конская

HPT35S | 3 шприца | 3x0.5 см^3 | свиная
HPT35E | 3 шприца | 3x0.5 см^3 | конская

HPT32S | 3 шприца | 3x0.25 см^3 | свиная
HPT32E | 3 шприца | 3x0.25 см^3 | конская

Материалы OsteoBiol®

Все материалы OsteoBiol® имеют ксеногенное происхождение, т.е. изготавливаются из гетерологичной кости. Запатентованный производственный процесс Tecnoss® позволяет сделать материал биосовместимым и сохранить часть коллагенового матрикса животной кости, не прибегая к высокотемпературной обработке, неминуемо ведущей к керамизации гранул. В итоге мы получаем уникальный гранулированный материал, состоящий из минерального компонента и органического матрикса. Материал имеет пористую структуру, очень схожую со структурой аутогенной кости. Постепенно резорбируясь, он замещается новой костью[3].

В процессе производства к смеси кортикальной и губчатой кости добавляется коллагеновый гель. Пропорции компонентов и размер частиц препарат-специфичны. Для закрытого синус-лифтинга показано использование препаратов OsteoBiol® Gen-Os (после подготовки ложа остеотомами), OsteoBiol® Gel 40[4] и OsteoBiol® Putty.

Gen-Os представляет собой кортикально-губчатую коллагенсодержащую костную смесь с размером гранул 250-1000 микрон. Материал поставляется в стерильных флаконах. Наличие коллагена обеспечивает стабильность имплантированного материала после его увлажнения физиологическим раствором. Gen-Os гидрофилен, поэтому он быстро впитывает кровь и быстро васкуляризуется.

Кортикально-губчатая костная смесь постепенно резорбируется остеокластами; почти с той же скоростью происходит новообразование кости[3].

Биоматериал обладает уникальными свойствами, благодаря которым долго сохраняет свой объем, способствует новообразованию здоровой костной ткани и созданию оптимальных условий для имплантологической реабилитации. Gel 40 представляет собой гелеобразный коллагеновый матрикс с 60%-ным (по весу) содержанием наполнителя – измельченной кортикально-губчатой кости с размером гранул ≤300 микрон. Материал поставляется в стерильных шприцах.

Секрет пластичности материала кроется в особенностях технологического процесса Tecnoss®. Материал Gel 40 удобно вводить из шприца в субантральное пространство[5].

OsteoBiol® Gel 40 имеет мягкую консистенцию, поэтому риск разрыва Шнайдеровской мембраны при нагнетании материала в субантральное пространство сведен к минимуму. Мягкий пластичный Gel 40 плотно обтекает витки резьбы имплантата.

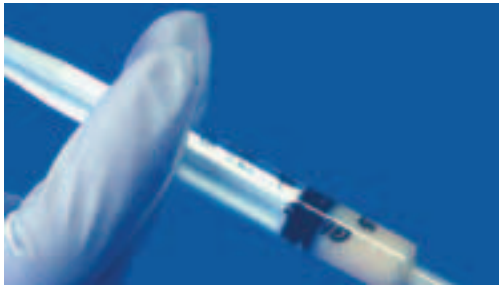

OsteoBiol® Gel 40 | Дополнительная информация – см. стр. 70
Источник: стоматологическая медиатека компании Tecnoss®

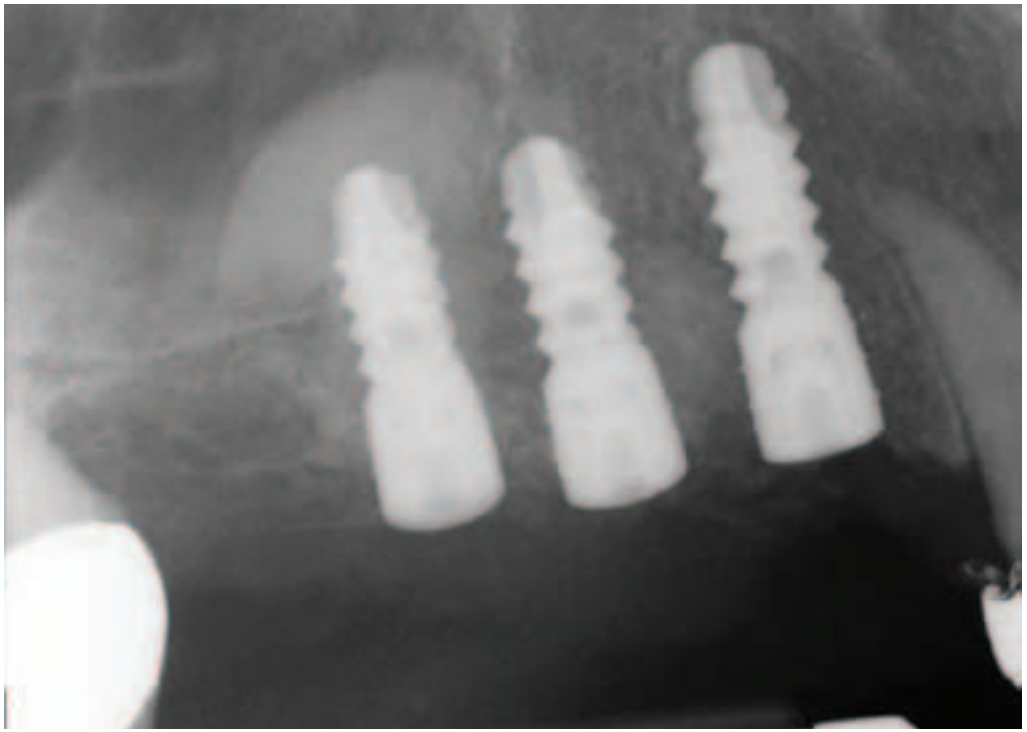

Закрытый синус-лифтинг с использованием материала OsteoBiol® Putty | Дополнительная информация – см. стр. 66
Источник: с разрешения Dr. Roberto Rossi, Генуя, Италия

НАУЧНЫЕ СТАТЬИ ПО ЗАКРЫТОМУ СИНУС-ЛИФТИНГУ С ПРИМЕНЕНИЕМ МАТЕРИАЛОВ OSTEOBIOL®

BARONE A, CORNELINI R, CIAGLIA R, COVANI U
IMPLANT PLACEMENT IN FRESH EXTRACTION SOCKETS AND SIMULTANEOUS OSTEOTOME SINUS FLOOR ELEVATION: A CASE SERIES
INTERNATIONAL JOURNAL OF PERIODONTICS AND RESTORATIVE DENTISTRY, 2008 JUN;28(3):283-9

CALVO GUIRADO JL, GOMEZ MORENO G, LOPEZ MARI L, ORTIZ RUIZ AJ, GUARDIA J
ATRAUMATIC MAXILLARY SINUS ELEVATION USING THREADED BONE DILATORS FOR IMMEDIATE IMPLANTS. A THREE-YEAR CLINICAL STUDY
MEDICINA ORAL, PATOLOGIA ORAL Y CIRUGIA BUCAL, EPUB AHEAD OF PRINT

Клинические случаи
Закрытый синус-лифтинг

Рис. 1

Рис. 2

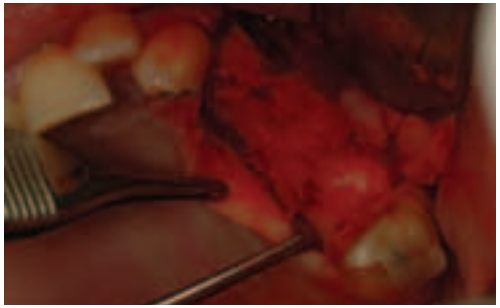
Рис. 3

Рис. 4

Рис. 5

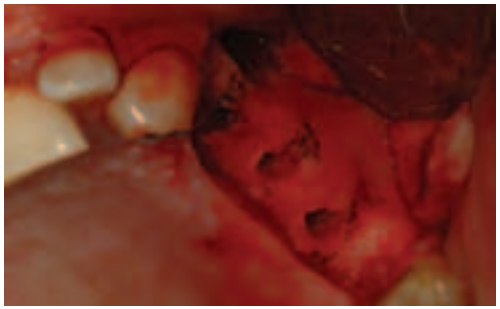
Рис. 6

Рис. 7

Рис. 8

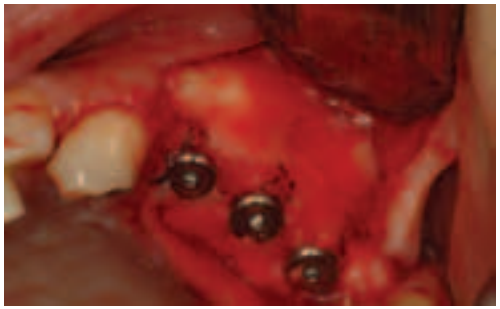
Рис. 9

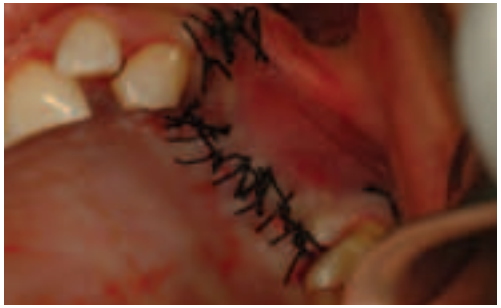
Рис. 10

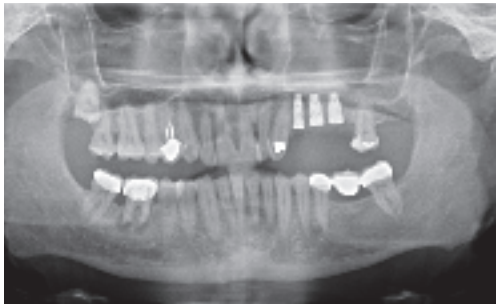
Рис. 11

Рис. 12

Пол: **мужской** | Возраст: **45** лет

Рис. 1 Исходная ситуация
Рис. 2 На месте 3-х отсутствующих зубов планируется установить 3 имплантата с последующим изготовлением 3-х одиночных коронок
Рис. 3 После отслаивания слизисто-надкостничного лоскута виден горизонтальный дефект кости
Рис. 4 Подготовка ложа с использованием остеотомов
Рис. 5 Субантральная аугментация с использованием материала OsteoBiol® Gel 40
Рис. 6 После субантральной аугментации можно устанавливать имплантаты
Рис. 7 Имплантаты установлены
Рис. 8 Смешивание аутогенной кости с препаратом OsteoBiol® Gel 40
Рис. 9 Смесь аутогенной кости с OsteoBiol® Gel 40 наложена на область дефекта с вестибулярной стороны гребня
Рис. 10 Ткани ушиты
Рис. 11 Постоперационный Rg-контроль
Рис. 12 Готовая работа

Фотографии предоставлены:
Prof. Dr. **Jose Louis Calvo Guirado**
Мурсийский Университет, Испания

Костнозамещающий материал: **OsteoBiol® Gel 40**
Дополнительная информация – см. стр. 70

Клинические случаи
Закрытый синус-лифтинг, рентгенологический анализ

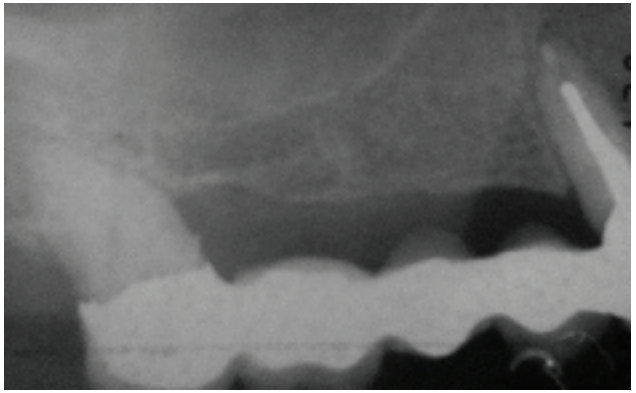
Рис. 1

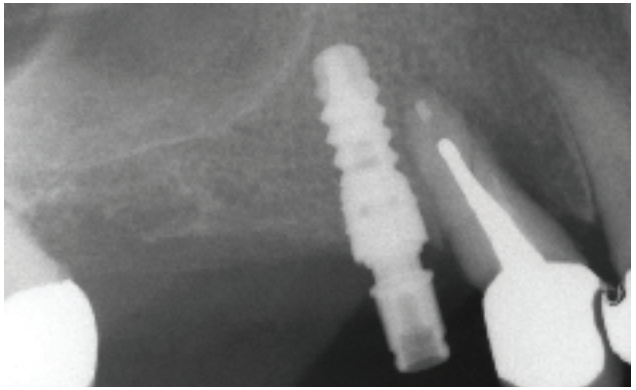
Рис. 2

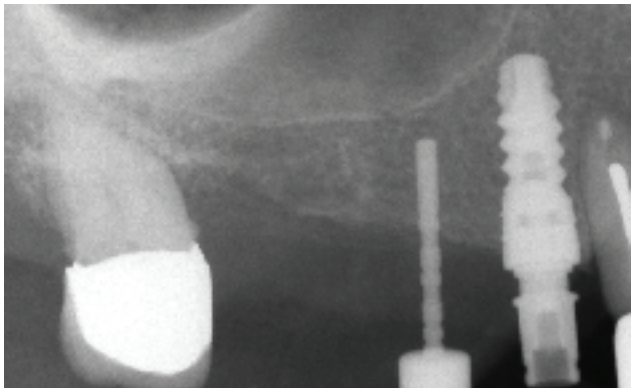
Рис. 3

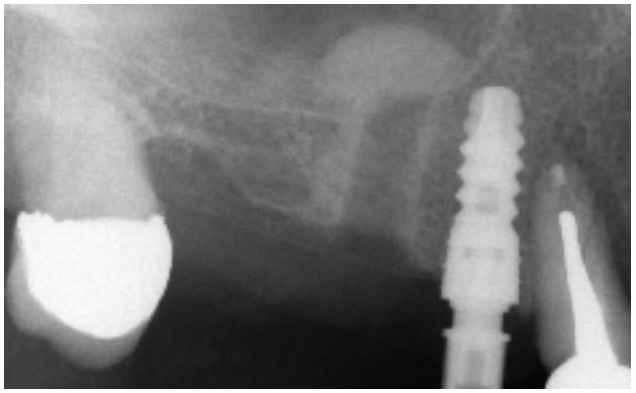
Рис. 4

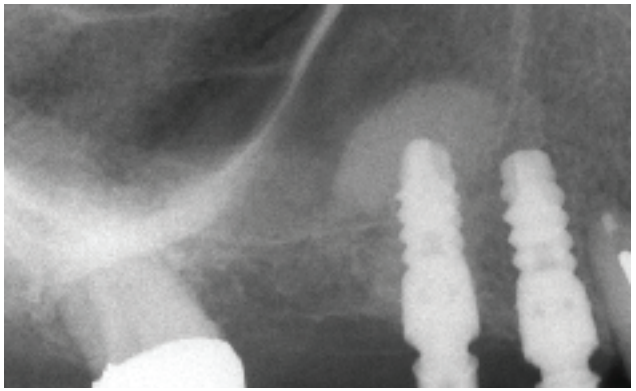
Рис. 5

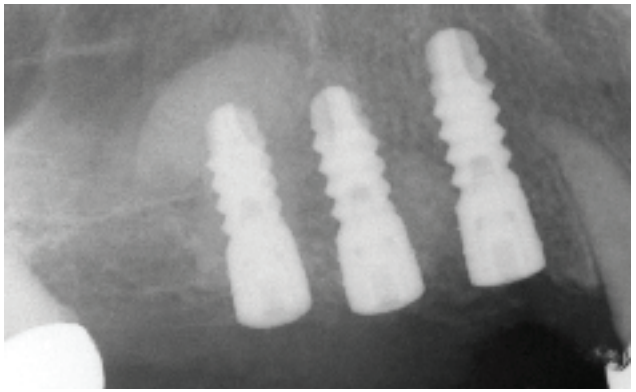
Рис. 6

Пол: **женский** | Возраст: **43** года

Рис. 1 Исходная ситуация
Рис. 2 Контрольный снимок перед компактизацией кости остеотомами
Рис. 3 Измерение глубины перед введением остеотома
Рис. 4 Субантральная аугментация с использованием материала OsteoBiol® Putty
Рис. 5 Контрольный снимок после установки 2-го имплантата
Рис. 6 Контрольный снимок после установки 3-го имплантата

Фотографии предоставлены:
Dr. **Roberto Rossi**, M.Sc.P.*
Генуя, Италия

* M.Sc.P - магистр пародонтологии

Костнозамещающий материал: **OsteoBiol® Putty**
Дополнительная информация – см. стр. 66

Открытый синус-лифтинг

Субантральная аугментация

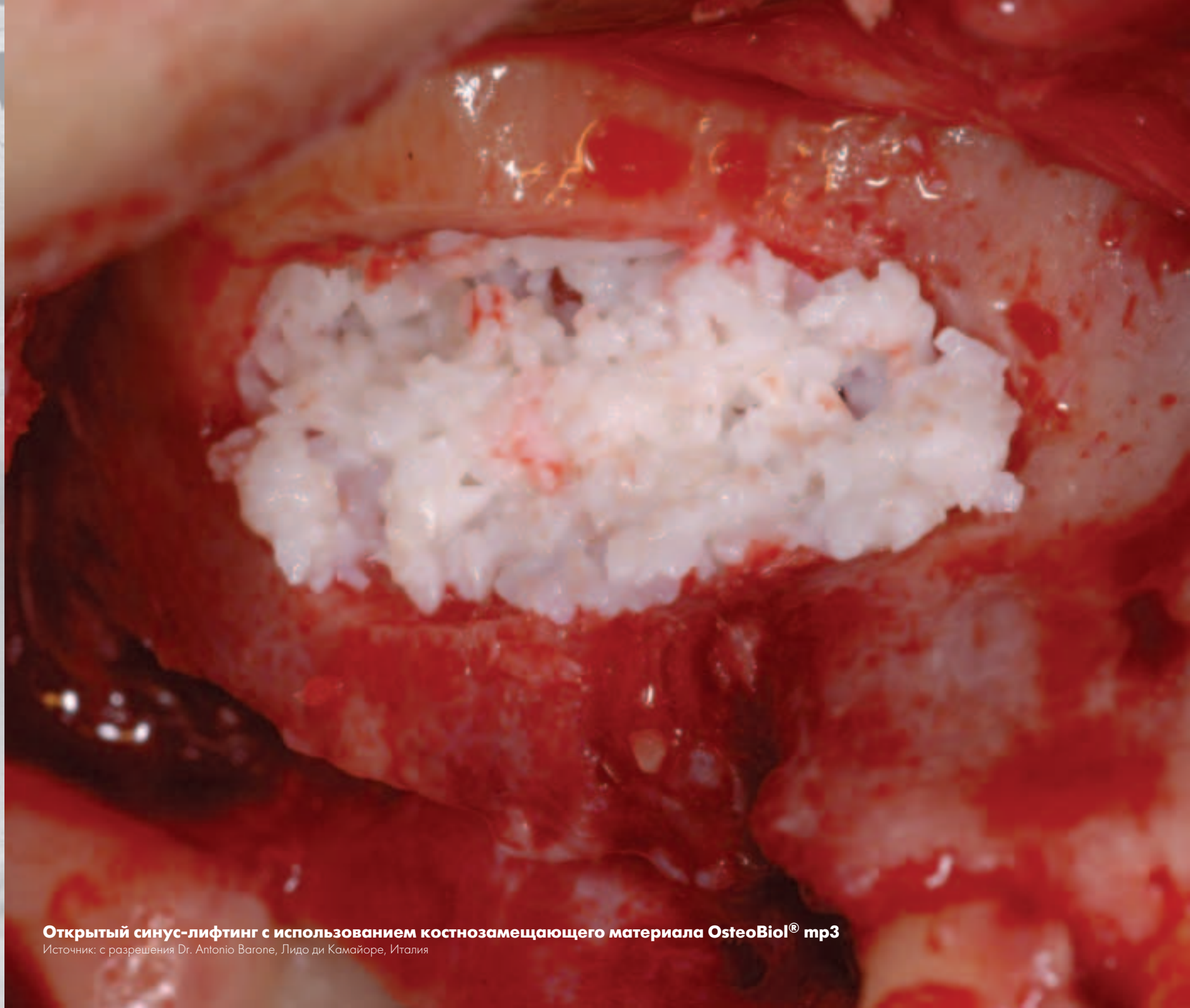

Открытый синус-лифтинг с использованием костнозамещающего материала OsteoBiol® mp3

Источник: с разрешения Dr. Antonio Barone, Лидо ди Камайоре, Италия

ПРОИСХОЖДЕНИЕ И ХАРАКТЕР ДЕФЕКТА

После удаления зуба альвеолярная кость начинает резорбироваться из-за отсутствия механической нагрузки, передаваемой через корень зуба. На верхней челюсти ситуация осложняется тем,что в результате атрофии альвеолярного отростка, как правило,оставшимся костным участком является дно верхнечелюстного синуса.

ЭТАПЫ РЕГЕНЕРАЦИИ

Чтобы создать идеальные условия для установки имплантатов нужного диаметра и длины, необходимо восстановить кость атрофированного альвеолярного отростка верхней челюсти.

В 1996 году было официально признано, что поднятие дна гайморовой пазухи является эффективной и хорошо предсказуемой методикой костной регенерации[1].

Впервые описание методики открытого синус-лифтинга было опубликовано Бойнэ и Джеймсом в 1980 году[2]. Впоследствии протокол операции был модифицирован другими клиницистами.

Основными этапами методики являются:
>> Отслаивание слизисто-надкостничного лоскута в области передней стенки верхнечелюстной пазухи, формирование костного окна с обнажением Шнайдеровской мембраны.

>> Осторожное отслаивание и приподнятие слизистой оболочки верхнечелюстной пазухи. Костная стенка окна мягко проталкивается в пазуху, где становится крышей сформированной таким образом субантральной полости.

>> Заполнение субантральной полости биоматериалом. Закрытие костного окна резорбируемой мембраной для защиты и стабилизации аугментата. Ушивание мягких тканей.

Открытый синус-лифтинг можно совместить с установкой имплантатов при исходной высоте гребня не менее 3-4 мм. Это необходимо для достижения хорошей первичной стабильности имплантатов.

Если высота гребня меньше указанной величины, то установку имплантатов следует отложить на 5-7 месяцев. За это время кость регенерирует и станет адекватной опорой для имплантатов.

Субантральная аугментация с использованием материала OsteoBiol® mp3 | Дополнительная информация – см. стр. 62
Источник: стоматологическая медиатека компании Tecnoss®

Субантральная аугментация с использованием материала OsteoBiol® Gen-Os | Дополнительная информация – см. стр. 58
Источник: стоматологическая медиатека компании Tecnoss®

Антростома закрыта мембраной OsteoBiol® Evolution Дополнительная информация – см. стр. 76
Источник: стоматологическая медиатека компании Tecnoss®

БИБЛИОГРАФИЯ (для стр. 37-39)

(1) JENSEN OT, SHULMANN LB, BLOCK MS, IACONO VJ
REPORT OF THE SINUS CONSENSUS CONFERENCE
INTERNATIONAL JOURNAL OF ORAL AND MAXILLOFACIAL IMPLANTS (1998); 13: 9-41

(2) BOYNE PJ, JAMES RA
GRAFTING OF THE MAXILLARY SINUS FLOOR WITH AUTOGENOUS MARROW AND BONE
JOURNAL OF ORAL SURGERY (1980); 38: 613-616

(3) BARONE A, CRESPI R, ALDINI NN, FINI M, GIARDINO R, COVANI U
MAXILLARY SINUS AUGMENTATION: HISTOLOGIC AND HISTOMORPHOMETRIC ANALYSIS
INTERNATIONAL JOURNAL OF ORAL AND MAXILLOFACIAL IMPLANTS, 2005 JUL-AUG;20(4):519-25

(4) BARONE A, RICCI M, COVANI U, NANNMARK U, AZARMEHR I, CALVO GUIRADO JL
MAXILLARY SINUS AUGMENTATION USING PREHYDRATED CORTICOCANCELLOUS PORCINE BONE: HYSTOMORPHOMETRIC EVALUATION AFTER 6 MONTHS
IN PRESS

(5) BARONE A, MARCONCINI S, SANTINI S, COVANI U
OSTEOTOMY AND MEMBRANE ELEVATION DURING THE MAXILLARY SINUS AUGMENTATION PROCEDURE. A COMPARATIVE STUDY: PIEZOELECTRIC DEVICE VS. CONVENTIONAL ROTATIVE INSTRUMENTS
CLINICAL ORAL IMPLANTS RESEARCH, 2008, 19: 511-515

(6) NANNMARK U, SENNERBY L
THE BONE TISSUE RESPONSES TO PREHYDRATED AND COLLAGENATED CORTICO-CANCELLOUS PORCINE BONE GRAFTS. A STUDY IN RABBIT MAXILLARY DEFECTS
CLINICAL IMPLANT DENTISTRY AND RELATED RESEARCH, 2008, 10: 264-270

Ассортимент материалов OsteoBiol®

Описание: гетерологичная кортикально-губчатая предварительно увлажненная коллагенсодержащая костная смесь
Коллаген: сохранен + 10% коллагенового геля
Характеристика: предварительно увлажненные гранулы и коллагеновый гель
Состав: 90% гранулированной смеси, 10% коллагенового геля
Размер гранул: 600-1000 микрон
Повторное вмешательство: ≈ через 5 месяцев
Форма выпуска: в шприцах 1,0 см^3 / 3 x 0,5 см^3 / 3 x 1,0 см^3

Дополнительная информация о материале OsteoBiol® mp3 – см. стр. 62.

Описание: гетерологичный перикард
Коллаген: сохранен
Характеристика: высушенная мембрана (одна сторона гладкая, другая – микрошероховатая)
Состав: 100% перикард
Толщина: тонкая (0,4 мм ± 0,1); стандартная (0,6 мм ± 0,1)
Время резорбции: тонкая ≈ 3 месяца, стандартная ≈ 4 месяца
Форма выпуска: тонкая – 20x20 мм, 30x30 мм, 25x35 мм (овальная); стандартная – 20x20 мм, 30x30 мм, 25x35 мм (овальная)

Дополнительная информация о материале OsteoBiol® Evolution – см. стр. 76.

Описание: гетерологичная кортикально-губчатая коллагенсодержащая костная смесь
Коллаген: сохранен
Характеристика: гранулы со слабовыраженной рентгеноконтрастностью
Состав: 100% гранулированная смесь
Размер гранул: 250-1000 микрон
Повторное вмешательство: через 4-5 месяцев, в зависимости от клинической ситуации
Форма выпуска: во флаконах 0,25 / 0,5 / 1,0 / 2,0 г

Дополнительная информация о материале OsteoBiol® Gen-Os – см. стр. 58.

НОМЕРА АРТИКУЛОВ

mp3
A3005FS | 1 шприц | 1 см^3 | свиная
A3005FE | 1 шприц | 1 см^3 | конская

A3015FS | 3 шприца | 3x0.5 см^3 | свиная
A3015FE | 3 шприца | 3x0.5 см^3 | конская

A3030FS | 3 шприца | 3x1.0 см^3 | свиная
A3030FE | 3 шприца | 3x1.0 см^3 | конская

Gen-Os
M1052FS | 1 флакон | 0.25 гр. | свиная
M1052FE | 1 флакон | 0.25 гр. | конская

M1005FS | 1 флакон | 0.5 гр. | свиная
M1005FE | 1 флакон | 0.5 гр. | конская

M1010FS | 1 флакон | 1.0 гр. | свиная
M1010FE | 1 флакон | 1.0 гр. | конская

M1020FS | 1 флакон | 2.0 гр. | свиная
M1020FE | 1 флакон | 2.0 гр. | конская

Evolution
EV02LLE | 20x20 мм | тонкая | конская
EV02HHE | 20x20 мм | стандартная | конская

EV03LLE | 30x30 мм | тонкая | конская
EV03HHE | 30x30 мм | стандартная | конская

EVOLLE | 25x35 мм (овальная) | тонкая | конская
EVOHHE | 25x35 мм (овальная) | стандартная | конская

Материалы OsteoBiol®

Все материалы OsteoBiol® имеют ксеногенное происхождение, т.е. изготавливаются из гетерологичной кости.

Запатентованный производственный процесс Tecnoss® позволяет сделать материал биосовместимым и сохранить часть коллагенового матрикса животной кости, не прибегая к высокотемпературной обработке, неминуемо ведущей к керамизации гранул. В итоге мы получаем уникальный гранулированный материал, состоящий из минерального компонента и органического матрикса. Материал имеет пористую структуру, очень схожую со структурой аутогенной кости. Постепенно резорбируясь, он замещается новой костью[6].

В процессе производства к смеси кортикальной и губчатой кости добавляется коллагеновый гель. Пропорции компонентов и размер частиц препарат-специфичны. Для открытого синус-лифтинга показано использование препарата OsteoBiol® mp3[4,5]. Костное окно рекомендуется закрывать резорбируемой мембраной OsteoBiol® Evolution.

Препарат mp3 представляет собой предварительно увлажненную кортикально-губчатую костную смесь с 10%-ным содержанием коллагенового геля. Материал поставляется в стерильных шприцах. Вносить mp3 в субантральное пространство можно непосредственно из шприца, не смачивая материал в физиологическом растворе.

Наличие коллагена обеспечивает стабильность аугментата. OsteoBiol® mp3 гидрофилен, поэтому он быстро впитывает кровь и быстро васкуляризуется.

Кортикально-губчатая костная смесь постепенно резорбируется остеокластами; почти с той же скоростью происходит новообразование кости[6].

Биоматериал обладает уникальными свойствами, благодаря которым долго сохраняет свой объем, способствует новообразованию здоровой кости и созданию оптимальных условий для имплантологической реабилитации.

Другим материалом, успешно используемым при открытом синус-лифтинге, является препарат OsteoBiol® Gen-Os. Это кортикально-губчатая коллагенсодержащая костная смесь с размером гранул 250-1000 микрон. Материал поставляется в стерильных флаконах и используется в чистом виде или в смеси с аутогенной костью[3].

OsteoBiol® Evolution
Дополнительная информация – см. стр. 76
Источник: стоматологическая медиатека компании Tecnoss®

OsteoBiol® mp3 | Дополнительная информация – см. стр. 62
Источник: стоматологическая медиатека компании Tecnoss®

НАУЧНЫЕ СТАТЬИ ПО ЗАКРЫТОМУ СИНУС-ЛИФТИНГУ С ПРИМЕНЕНИЕМ МАТЕРИАЛОВ OSTEOBIOL®

BARONE A, CRESPI R, ALDINI NN, FINI M, GIARDINO R, COVANI U
MAXILLARY SINUS AUGMENTATION: HISTOLOGIC AND HISTOMORPHOMETRIC ANALYSIS
INTERNATIONAL JOURNAL OF ORAL AND MAXILLOFACIAL IMPLANTS, 2005 JUL-AUG;20(4):519-25

BARONE A, SANTINI S, SBORDONE L, CRESPI R, COVANI U
A CLINICAL STUDY OF THE OUTCOMES AND COMPLICATIONS ASSOCIATED WITH MAXILLARY SINUS AUGMENTATION
INTERNATIONAL JOURNAL OF ORAL AND MAXILLOFACIAL IMPLANTS, 2006 JAN-FEB;21(1):81-5

ORSINI G, SCARANO A, PIATTELLI M, PICCIRILLI M, CAPUTI S, PIATTELLI A
HISTOLOGIC AND ULTRASTRUCTURAL ANALYSIS OF REGENERATED BONE IN MAXILLARY SINUS AUGMENTATION USING A PORCINE BONE-DERIVED BIOMATERIAL
JOURNAL OF PERIODONTOLOGY, 2006 DEC;77(12):1984-90

BARONE A, SANTINI S, MARCONCINI S, GIACOMELLI L, GHERLONE E, COVANI U
OSTEOTOMY AND MEMBRANE ELEVATION DURING THE MAXILLARY SINUS AUGMENTATION PROCEDURE. A COMPARATIVE STUDY: PIEZOELECTRIC DEVICE VS. CONVENTIONAL ROTATIVE INSTRUMENTS
CLINICAL ORAL IMPLANTS RESEARCH, 2008 MAY;19(5):511-5. EPUB 2008 MAR 26

SCARANO A, PIATTELLI A, PERROTTI V, MANZON L, IEZZI G
MAXILLARY SINUS AUGMENTATION IN HUMANS USING CORTICAL PORCINE BONE: A HISTOLOGICAL AND HISTOMORPHOMETRICAL EVALUATION AFTER 4 AND 6 MONTHS
CLINICAL IMPLANT DENTISTRY AND RELATED RESEARCH, 2009

SCARANO A, PIATTELLI M, CARINCI F, PERROTTI V
REMOVAL, AFTER 7 YEARS, OF AN IMPLANT DISPLACED INTO THE MAXILLARY SINUS. A CLINICAL AND HISTOLOGIC CASE REPORT
JOURNAL OF OSSEOINTEGRATION, 2009

BARONE A, RICCI M, COVANI U, NANNMARK U, AZARMEHR I, CALVO GUIRADO JL
MAXILLARY SINUS AUGMENTATION USING PREHYDRATED CORTICOCANCELLOUS PORCINE BONE: HYSTOMORPHOMETRIC EVALUATION AFTER 6 MONTHS
IN PRESS

Клинические случаи
Двусторонний открытый синус-лифтинг

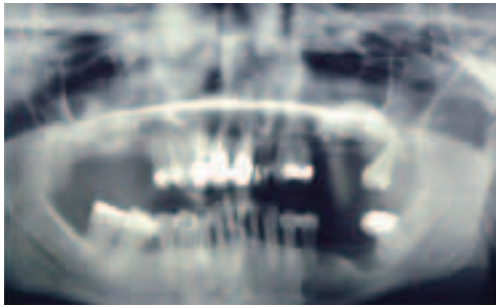
Рис. 1

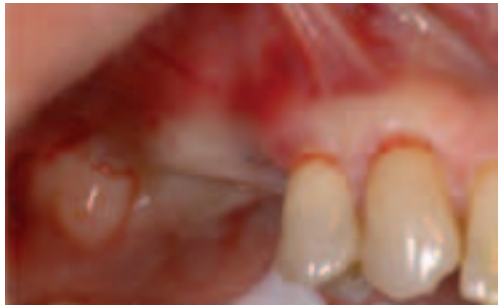
Рис. 2

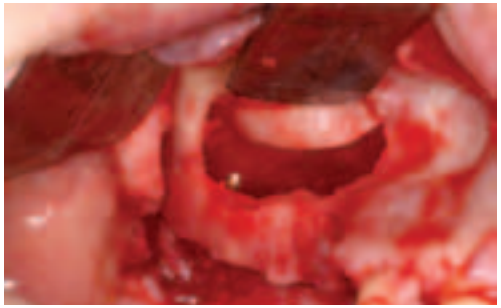
Рис. 3

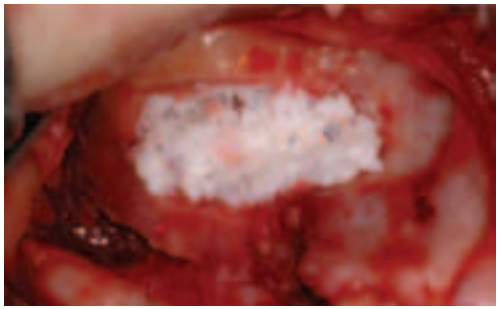
Рис. 4

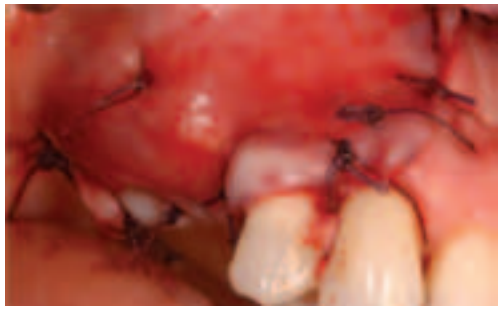
Рис. 5

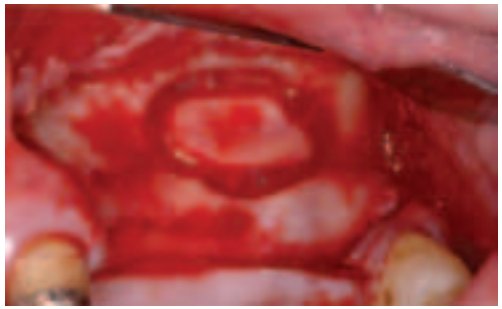
Рис. 6

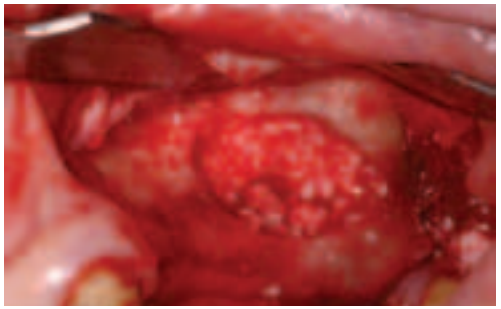
Рис. 7

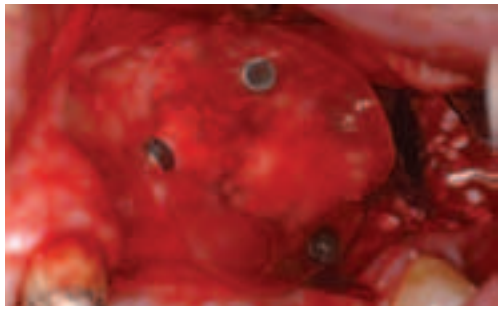
Рис. 8

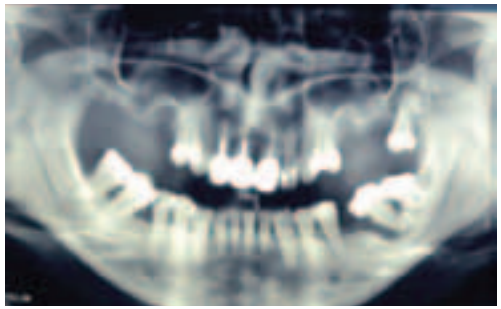
Рис. 9

Пол: **женский** | Возраст: **48** лет

Рис. 1 Исходная ситуация. Выраженная атрофия боковых отделов альвеолярного гребня верхней челюсти
Рис. 2 Ситуация перед операцией. Правая сторона
Рис. 3 Остеотомия с обнажением слизистой оболочки правой верхнечелюстной пазухи
Рис. 4 Правое субантральное пространство заполнено материалом OsteoBiol® mp3
Рис. 5 Ушивание тканей
Рис. 6 Остеотомия с обнажением слизистой оболочки левой верхнечелюстной пазухи
Рис. 7 Левое субантральное пространство заполнено материалом OsteoBiol® mp3
Рис. 8 Костное окно закрыто мембраной OsteoBiol® Special
Рис. 9 Ситуация через 8 месяцев после хирургического вмешательства

Фотографии предоставлены:
Dr. **Antonio Barone** и Prof. **Ugo Covani**
Стоматологическое отделение больницы «Ospedale della Versilia», Лидо ди Камайоре, Италия

Костнозамещающий материал: **OsteoBiol® mp3**
Дополнительная информация – см. стр. 62

Мембрана: **OsteoBiol® Special**
Дополнительная информация – см. стр. 90

Клинические случаи

Открытый синус-лифтинг с одновременной установкой имплантатов и горизонтальной аугментацией

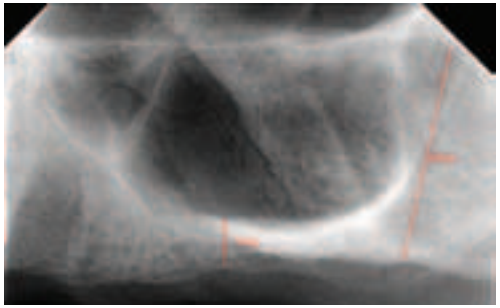
Рис. 1

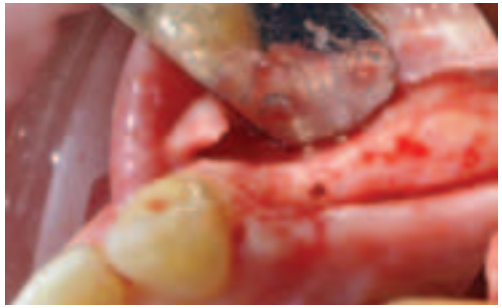
Рис. 2

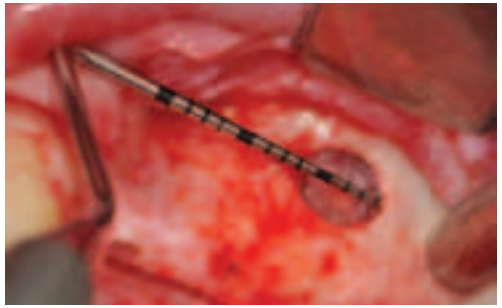
Рис. 3

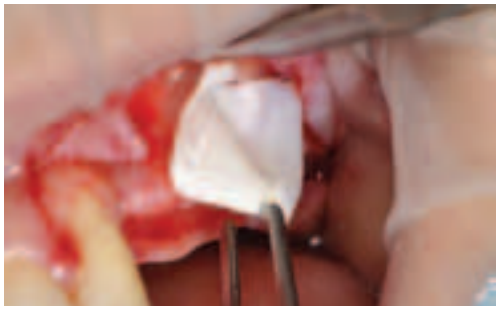
Рис. 4

Рис. 5

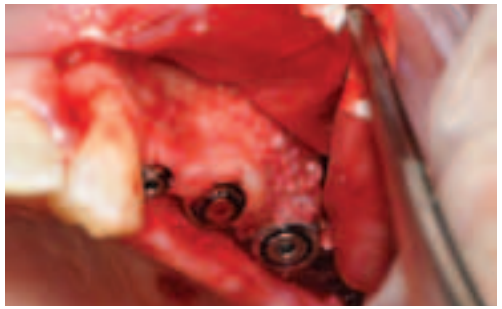
Рис. 6

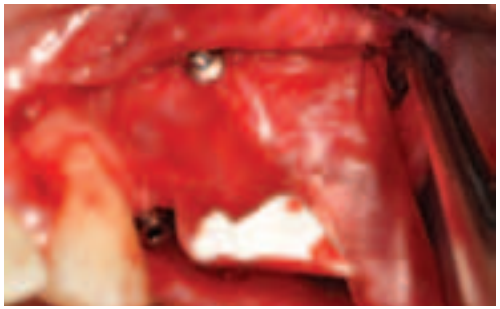
Рис. 7

Рис. 8

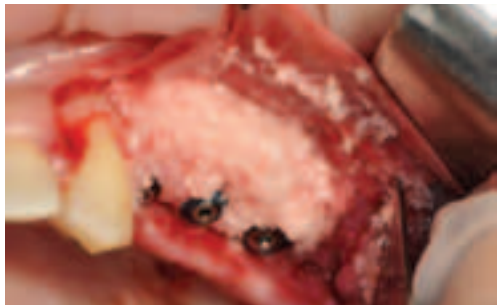
Рис. 9

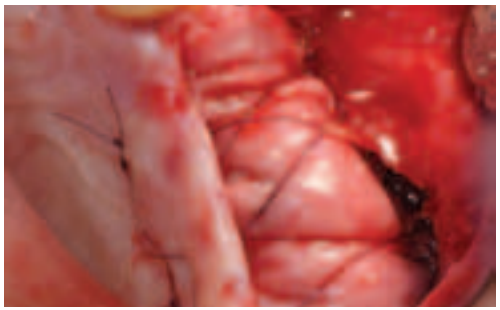
Рис. 10

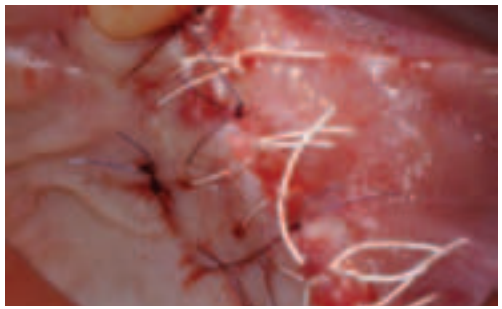
Рис. 11

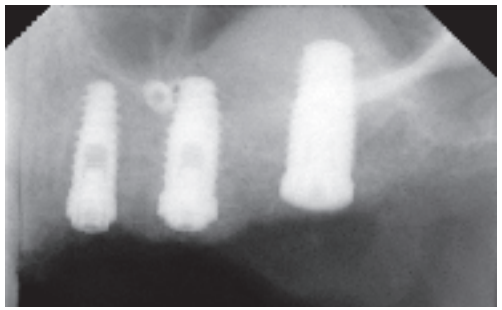
Рис. 12

КЛИНИЧЕСКИЕ ПОКАЗАНИЯ

ОТКРЫТЫЙ СИНУС-ЛИФТИНГ

Пол: **женский** | Возраст: **42** года

Рис. 1 Исходная ситуация. Высота альвеолярной кости – 3 мм
Рис. 2 После отслаивания слизисто-надкостничного лоскута определяется выраженная резорбция гребня с вестибулярной стороны
Рис. 3 Создание антростомы с помощью пьезотома
Рис. 4 Через антростому вводится мембрана OsteoBiol® Evolution для защиты слизистой оболочки пазухи от костнозамещающего материала
Рис. 5 Введение в субантральное пространство OsteoBiol® mp3
Рис. 6 Установка имплантатов в то же посещение
Рис. 7 Фиксация мембраны OsteoBiol® Evolution винтами остеосинтеза поверх костного окна
Рис. 8 Стимуляция кортикальной кости
Рис. 9 Горизонтальная аугментация с вестибулярной стороны альвеолярного гребня (использован материал OsteoBiol® mp3)
Рис. 10 Стабилизация мембраны OsteoBiol® Evolution швами
Рис. 11 Состояние после операции
Рис. 12 Постоперационный Rg-контроль

Фотографии предоставлены:
Dr. **Rosario Sentineri**
Частная практика, Генуя, Италия

Костнозамещающий материал: **OsteoBiol® mp3**
Дополнительная информация – см. стр. 62

Мембрана: **OsteoBiol® Evolution**
Дополнительная информация – см. стр. 76

Горизонтальная аугментация

Двухстеночные дефекты
Методика расщепления гребня

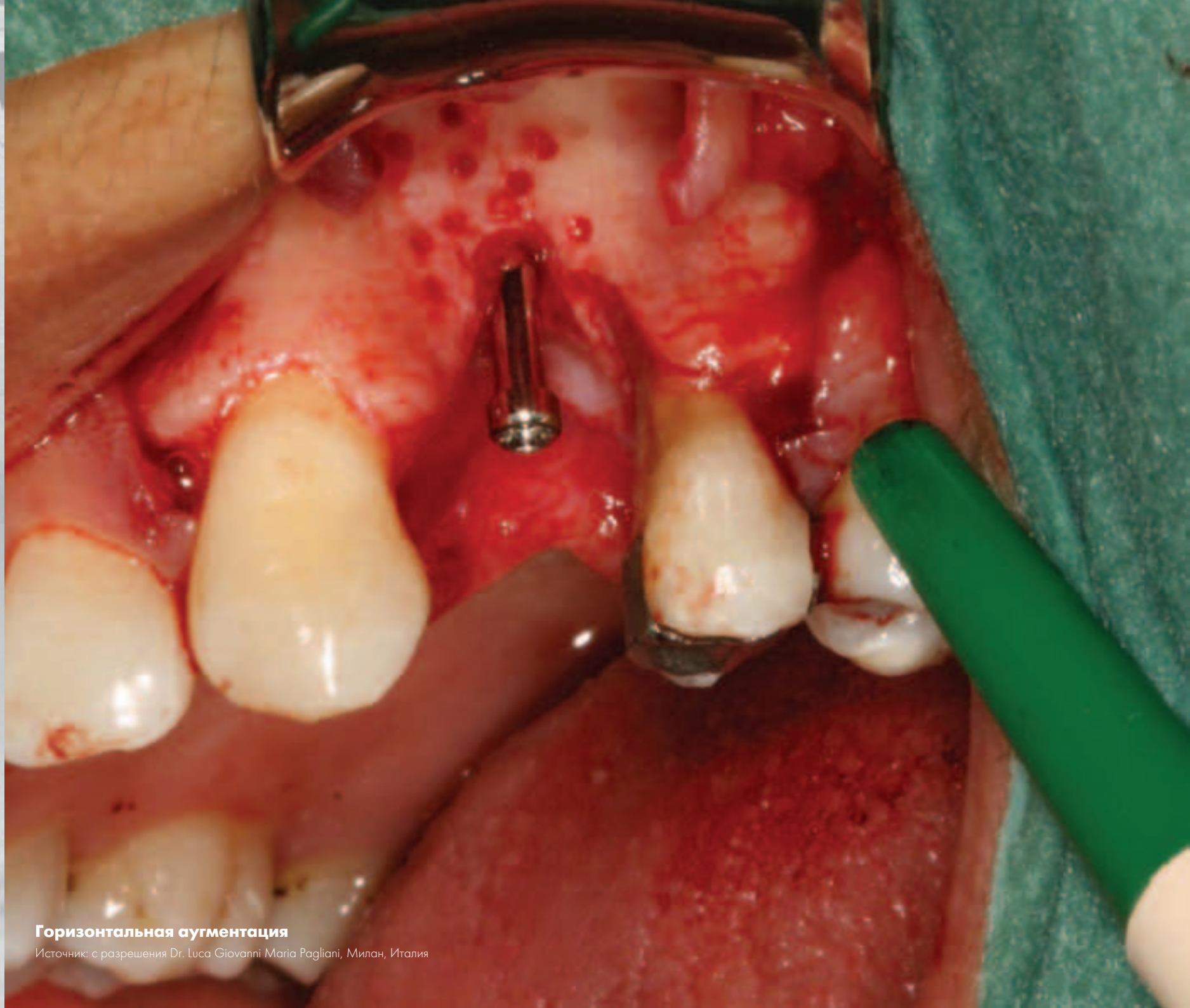

Горизонтальная аугментация

Источник: с разрешения Dr. Luca Giovanni Maria Pagliani, Милан, Италия

Научные данные

ПРОИСХОЖДЕНИЕ И ХАРАКТЕР ДЕФЕКТА

Чаще всего горизонтальная аугментация проводится во фронтальном отделе верхней челюсти и дистальных отделах нижней челюсти.
Причиной образования обширного дефекта в переднем отделе верхней челюсти обычно становится травма фронтальных зубов и их последующее удаление. В боковых отделах нижней челюсти атрофия обычно происходит после удаления зубов в связи с периапикальной патологией. Если первый тип патологии характерен для молодого возраста, то второй – для пожилого.

Горизонтальная аугментация альвеолярного гребня проводится либо одновременно с установкой имплантатов, либо за несколько месяцев до нее.

Основными критериями при выборе методики аугментации являются объем костного гребня (достаточен ли он для установки имплантата), плотность кости (возможно ли достижение первичной стабильности имплантата) и морфология дефекта. В эстетически значимых областях учитывают также и другие факторы, а именно: биотип десны и высоту линии улыбки[1].

В настоящее время самой полной, международно признанной классификацией беззубых челюстей является классификация по Кэвуду и Хоуэллу[2]. Именно ее официально рекомендуют использовать для стандартизации результатов научных исследований, посвященных аугментации альвеолярного гребня.

ЭТАПЫ РЕГЕНЕРАЦИИ

Золотым стандартом при горизонтальной и вертикальной аугментации считается использование аутогенной кости в виде inlay- и onlay-блоков[3,4].

Блок аутогенной кости можно взять как из внеротовых, так и внутриротовых источников.
Свободные пространства между inlay- или onlay-блоком и костью рекомендуется заполнять гранулами биоматериала[5], что окончательно придает аугментированному участку нужный объем и контур.

Ряд исследователей полагают, что укрытие блока резорбируемой мембраной минимизирует его резорбцию[1,4].

Альтернативой горизонтальной аугментации является расщепление гребня. При помощи остеотомов и долота выполняется перелом кости по типу «зеленой веточки». За счет этого достигается расширение гребня. Кость в области перелома остается фиксирована надкостницей. Ложе имплантата формируется в зоне перелома.

Расщепление гребня на верхней челюсти должно проводиться с небным наклоном, чтобы не отколоть тонкую вестибулярную пластинку. Кость эластична, поэтому прежде, чем произойдет отлом, она некоторое время гнется.

Пустоты, образовавшиеся после установки имплантатов в расщепленном гребне, можно заполнить измельченным биоматериалом и закрыть резорбируемой мембраной.

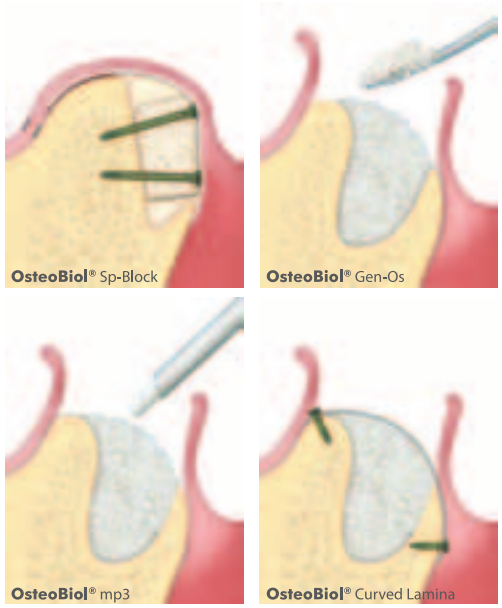

Варианты заполнения горизонтального дефекта
Источник: стоматологическая медиатека компании Tecnoss®

Основным преимуществом методики расщепления гребня является возможность одновременной установки имплантатов.

В настоящее время изучается эффективность аугментации альвеолярного гребня при выраженной горизонтальной и вертикальной резорбции. В качестве костнозамещающего материала используется гранулированный биоматериал ксеногенного происхождения. Аугментат укрывается мембранной пластиной из гетерологичной кортикальной кости; пластина фиксируется винтами остеосинтеза.

БИБЛИОГРАФИЯ (для стр. 43-45)

(1) VON ARX T, BUSER D
HORIZONTAL RIDGE AUGMENTATION USING AUTOGENOUS BLOCK GRAFTS AND THE GUIDED BONE REGENERATION TECHNIQUE WITH COLLAGEN MEMBRANES: A CLINICAL STUDY WITH 42 PATIENTS
CLINICAL ORAL IMPLANTS RESEARCH (2006); 17(4):359-66

(2) CAWOOD JI, HOWELL RA
A CLASSIFICATION OF THE EDENTULOUS JAWS
INTERNATIONAL JOURNAL OF ORAL AND MAXILLOFACIAL SURGERY (1988);17(4):232-6

(3) MARX RE
CLINICAL APPLICATION OF BONE BIOLOGY TO MANDIBULAR AND MAXILLARY RECONSTRUCTION
CLINICAL PLASTIC SURGERY (1994);21(3):377-92. REVIEW

(4) PIKOS MA
BLOCK AUTOGRAFTS FOR LOCALIZED RIDGE AUGMENTATION: PART I. THE POSTERIOR MAXILLA
IMPLANT DENTISTRY (1999);8(3):279-85

(5) BARONE A, COVANI U
MAXILLARY ALVEOLAR RIDGE RECONSTRUCTION WITH NONVASCULARIZED AUTOGENOUS BLOCK BONE: CLINICAL RESULTS
JOURNAL OF ORAL AND MAXILLOFACIAL SURGERY, 2007, 65: 2039-2046

(6) NANNMARK U, SENNERBY L
THE BONE TISSUE RESPONSES TO PREHYDRATED AND COLLAGENATED CORTICO-CANCELLOUS PORCINE BONE GRAFTS. A STUDY IN RABBIT MAXILLARY DEFECTS
CLINICAL IMPLANT DENTISTRY AND RELATED RESEARCH, 2008, 10: 264-270

(7) CALVO GUIRADO JL, PARDO ZAMORA G, SAEZ YUGUERO MR
RIDGE SPLITTING TECHNIQUE IN ATROPHIC ANTERIOR MAXILLA WITH IMMEDIATE IMPLANTS, BONE REGENERATION AND IMMEDIATE TEMPORISATION: A CASE REPORT
JOURNAL OF THE IRISH DENTAL ASSOCIATION, 2007, 53: 187-190

Ассортимент материалов OsteoBiol®

Описание: гетерологичная кортикально-губчатая предварительно увлажненная коллагенсодержащая костная смесь
Коллаген: сохранен + 10% коллагенового геля
Характеристика: предварительно увлажненные гранулы и коллагеновый гель
Состав: 90% гранулированной смеси, 10% коллагенового геля
Размер гранул: 600-1000 микрон
Повторное вмешательство: ≈ через 5 месяцев
Форма выпуска: в шприцах 1,0 см^3 / 3 x 0,5 см^3 / 3 x 1,0 см^3

Дополнительная информация о материале OsteoBiol® mp3 – см. стр. 62.

Описание: гетерологичная кортикально-губчатая предварительно увлажненная коллагенсодержащая костная паста
Коллаген: сохранен + 20% коллагенового геля
Характеристика: паста на основе коллагенового геля с 80%-ным содержанием наполнителя в виде измельченной костной смеси
Состав: 80% гранулированной смеси, 20% коллагенового геля
Размер гранул: до 300 микрон
Повторное вмешательство: ≈ через 4 месяца
Форма выпуска: во флаконах 1,0 см^3; в шприцах 0,5 см^3 / 3 x 0,5 см^3 / 3 x 0,25 см^3

Дополнительная информация о материале OsteoBiol® Putty – см. стр. 66.

Описание: гетерологичный перикард
Коллаген: сохранен
Характеристика: высушенная мембрана (одна сторона гладкая, другая – микрошероховатая)
Состав: 100% перикард
Толщина: тонкая (0,4 мм ± 0,1); стандартная (0,6 мм ± 0,1)
Время резорбции: тонкая ≈ 3 месяца, стандартная ≈ 4 месяца
Форма выпуска: тонкая – 20x20 мм, 30x30 мм, 25x35 мм (овальная); стандартная – 20x20 мм, 30x30 мм, 25x35 мм (овальная)

Дополнительная информация о материале OsteoBiol® Evolution – см. стр. 76.

Описание: гетерологичная кортикальная кость
Коллаген: сохранен
Характеристика: жесткая высушенная пластина, после смачивания гнется
Толщина и форма: средняя изогнутая (0,8-1,0 мм); тонкая (0,4-0,6 мм)
Время резорбции: около 6 месяцев
Форма выпуска: средняя изогнутая – 35x35 мм; тонкая 25x25 мм / 20x40 мм (овальная) / 25x35 мм (овальная)

Дополнительная информация о материале OsteoBiol® Lamina – см. стр. 80.

НОМЕРА АРТИКУЛОВ

mp3
A3005FS | 1 шприц | 1 см^3 | свиная
A3005FE | 1 шприц | 1 см^3 | конская

A3015FS | 3 шприца | 3x0.5 см^3 | свиная
A3015FE | 3 шприца | 3x0.5 см^3 | конская

A3030FS | 3 шприца | 3x1.0 см^3 | свиная
A3030FE | 3 шприца | 3x1.0 см^3 | конская

Putty
HPT01S | 1 флакон | 1 см^3 | свиная
HPT01E | 1 флакон | 1 см^3 | конская

HPT09S | 1 шприц | 0.5 см^3 | свиная
HPT09E | 1 шприц | 0.5 см^3 | конская

HPT35S | 3 шприца | 3x0.5 см^3 | свиная
HPT35E | 3 шприца | 3x0.5 см^3 | конская

HPT32S | 3 шприца | 3x0.25 см^3 | свиная
HPT32E | 3 шприца | 3x0.25 см^3 | конская

Evolution
EV02LLE | 20x20 мм | тонкая | конская
EV02HHE | 20x20 мм | стандартная | конская

EV03LLE | 30x30 мм | тонкая | конская
EV03HHE | 30x30 мм | стандартная | конская

EVOLLE | 25x35 мм (овальная) | тонкая | конская
EVOHHE | 25x35 мм (овальная) | стандартная | конская

Lamina
LS25FS | 25x25x(0.4-0.6) мм | тонкая | свиная
LS25FE | 25x25x(0.4-0.6) мм | тонкая | конская

LS24FS | 20x40x(0.4-0.6) мм | тонкая | свиная
LS24FE | 20x40x(0.4-0.6) мм | тонкая | конская

LS23FS | 25x35x(0.4-0.6) мм (овальная) | тонкая | свиная
LS23FE | 25x35x(0.4-0.6) мм (овальная) | тонкая | конская

LS10HS | 35x35x(0.8-1.0) мм | средняя изогнутая | свиная
LS10HE | 35x35x(0.8-1.0) мм | средняя изогнутая | конская

Материалы OsteoBiol®

Все материалы OsteoBiol® имеют ксеногенное происхождение, т.е. изготавливаются из гетерологичной кости. Запатентованный производственный процесс Tecnoss® позволяет сделать материал биосовместимым и сохранить часть коллагенового матрикса животной кости, не прибегая к высокотемпературной обработке, неминуемо ведущей к керамизации гранул. В итоге мы получаем уникальный гранулированный материал, состоящий из минерального компонента и органического матрикса. Материал имеет пористую структуру, очень схожую со структурой аутогенной кости. Постепенно резорбируясь, он замещается новой костью[6].

В процессе производства к смеси кортикальной и губчатой кости добавляется коллагеновый гель. Пропорции компонентов и размер частиц препарат-специфичны. Для горизонтальной аугментации показано использование препаратов OsteoBiol® mp3, OsteoBiol® Cortical Lamina и OsteoBiol® Putty.

OsteoBiol® Lamina: изогнутая и мягкая пластины
Дополнительная информация – см. стр. 80
Источник: стоматологическая медиатека компании Tecnoss®

Фиксация пластины OsteoBiol® Soft Lamina
Источник: с разрешения Dr. Giuseppe Presti, Италия

Препарат OsteoBiol® mp3 представляет собой предварительно увлажненную кортикально-губчатую костную смесь с 10%-ным содержанием коллагенового геля. Материал поставляется в стерильных шприцах. Вносить mp3 в дефект можно непосредственно из шприца, не смачивая материал в физиологическом растворе. Наличие коллагена обеспечивает стабильность аугментата. OsteoBiol® mp3 гидрофилен, поэтому он быстро впитывает кровь и быстро васкуляризуется.

Кортикально-губчатая костная смесь постепенно резорбируется остеокластами; почти с той же скоростью происходит новообразование кости. Использование mp3 вместе с Cortical Lamina способствует сохранению объема аугментата и новообразованию здоровой кости.

OsteoBiol® Putty представляет собой гелеобразный коллагеновый матрикс с 80%-ным (по весу) содержанием наполнителя – измельченной кортикально-губчатой кости с размером гранул ≤300 микрон. Материал поставляется в стерильных шприцах.

Секрет пластичности материала кроется в особенностях технологического процесса Tecnoss®. Материалом Putty очень удобно заполнять свободные пространства между имплантатами, установленными в расщепленном гребне[7].

Расщепление гребня с установкой имплантатов. Свободные пространства между имплантатами будут заполнены материалом OsteoBiol® Putty
Источник: с разрешения Prof. Dr. Jose Louis Calvo Guirado, Мурсия, Испания

Для укрытия имплантатов и аугментата рекомендуется использовать мембрану OsteoBiol® Evolution, изготовленную из конского перикарда. Мембрана служит эффективным барьером, способствует направленному росту тканей и в случае обнажения не инфицируется.

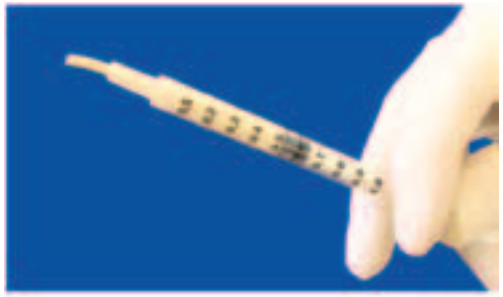

OsteoBiol® Putty | Дополнительная информация – см. стр. 66
Источник: стоматологическая медиатека компании Tecnoss®

OsteoBiol® mp3 | Дополнительная информация – см. стр. 62
Источник: стоматологическая медиатека компании Tecnoss®

НАУЧНЫЕ СТАТЬИ ПО ГОРИЗОНТАЛЬНОЙ АУГМЕНТАЦИИ С ПРИМЕНЕНИЕМ МАТЕРИАЛОВ OSTEOBIOL®

BARONE A, COVANI U
MAXILLARY ALVEOLAR RIDGE RECONSTRUCTION WITH NONVASCULARIZED AUTOGENOUS BLOCK BONE: CLINICAL RESULTS
JOURNAL OF ORAL AND MAXILLOFACIAL SURGERY, 2007 OCT;65(10):2039-46

CALVO GUIRADO JL, PARDO ZAMORA G, SAEZ YUGUERO MR
RIDGE SPLITTING TECHNIQUE IN ATROPHIC ANTERIOR MAXILLA WITH IMMEDIATE IMPLANTS, BONE REGENERATION AND IMMEDIATE TEMPORISATION: A CASE REPORT
JOURNAL OF IRISH DENTAL ASSOCIATION, 2007 WINTER;53(4):187-90

Клинические случаи
Горизонтально-вертикальная альвеолярная реконструкция

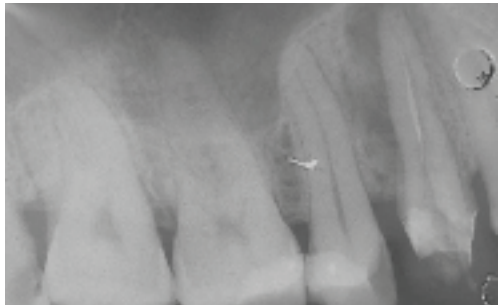
Рис. 1

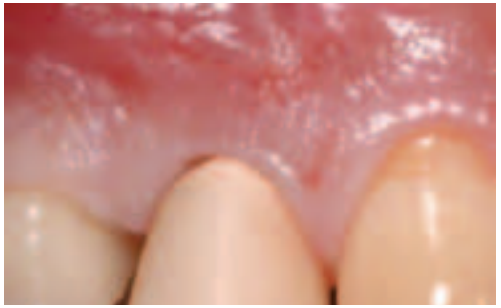
Рис. 2

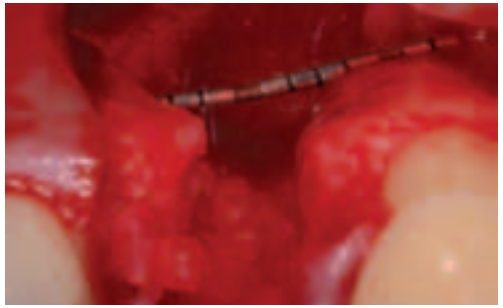
Рис. 3

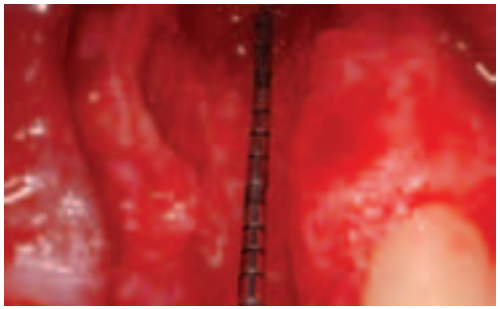
Рис. 4

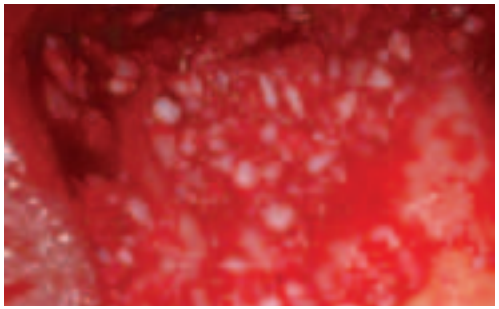
Рис. 5

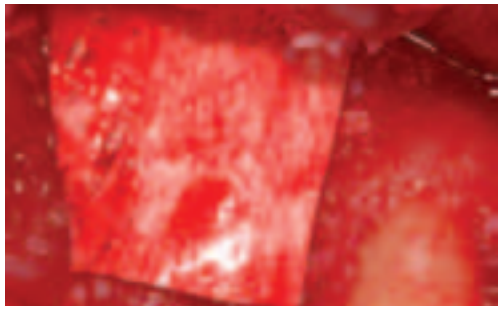
Рис. 6

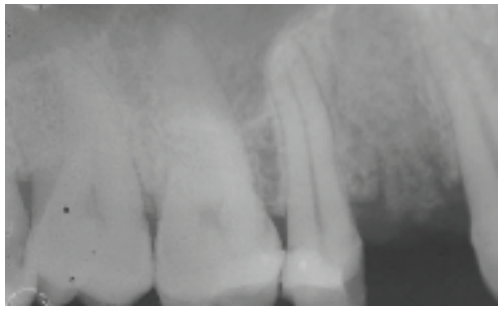
Рис. 7

Рис. 8

Рис. 9

Рис. 10

Рис. 11

Рис. 12

Пол: **мужской** | Возраст: **46 лет**

Рис. 1 Периапикальная патология в области зуба 1.4
Рис. 2 Исходная ситуация
Рис. 3 Ситуация после удаления зуба. Ширина дефекта 6 мм
Рис. 4 Высота дефекта 15 мм
Рис. 5 Дефект заполнен материалом OsteoBiol® mp3
Рис. 6 Аугментат закрыт коллагеновой мембраной OsteoBiol® Evolution
Рис. 7 Постоперационный Rg-контроль
Рис. 8 Ситуация через 6 месяцев после хирургического вмешательства
Рис. 9 Вид с окклюзионной стороны
Рис. 10 Имплантат установлен без откидывания лоскута
Рис. 11 Постоянная коронка. Состояние через 1 год после аугментации
Рис. 12 Rg-контроль через 1 год после аугментации

Фотографии предоставлены:
Dr. **Roberto Rossi**, M.Sc.P.*, Генуя, Италия

* M.Sc.P - магистр пародонтологии

Костнозамещающий материал: **OsteoBiol® mp3**
Дополнительная информация – см. стр. 62

Мембрана: **OsteoBiol® Evolution**
Дополнительная информация – см. стр. 76

Клинические случаи

Имплантологическая реабилитация при полной адентии верхней челюсти: методика расщепления гребня

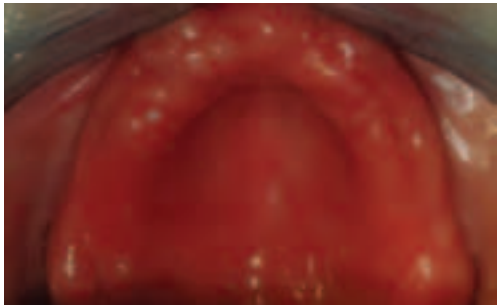
Рис. 1

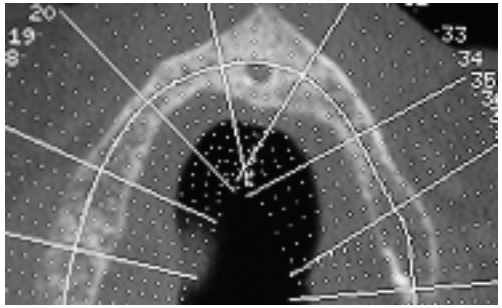
Рис. 2

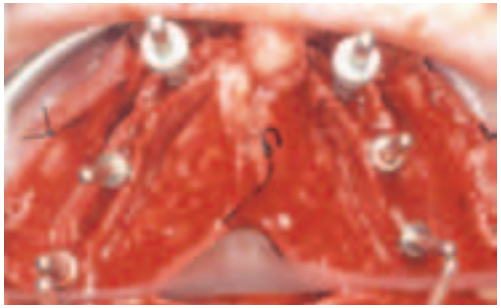
Рис. 3

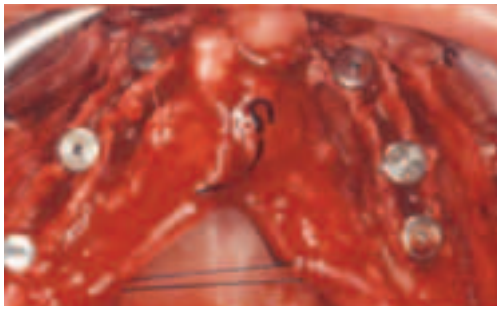
Fig. 4

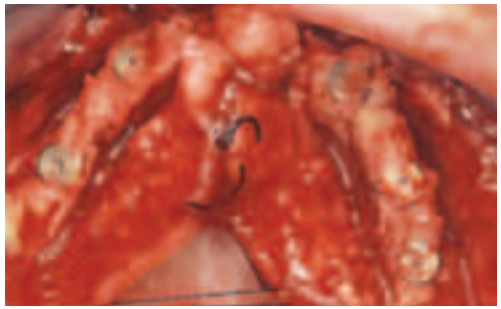
Fig. 5

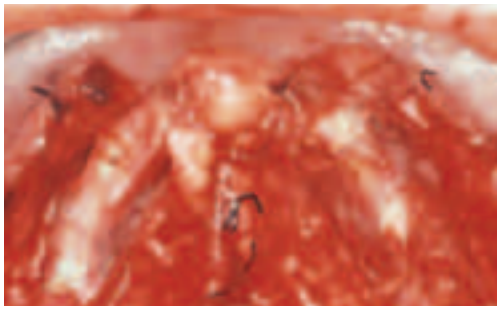
Рис. 6

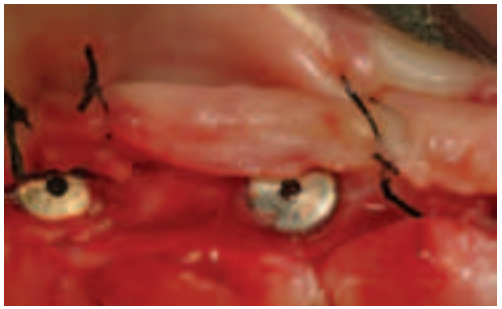
Рис. 7

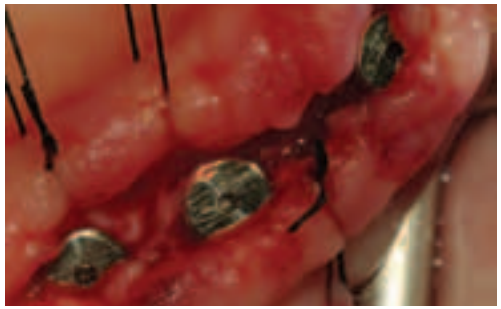
Рис. 8


Рис. 9

Рис. 10

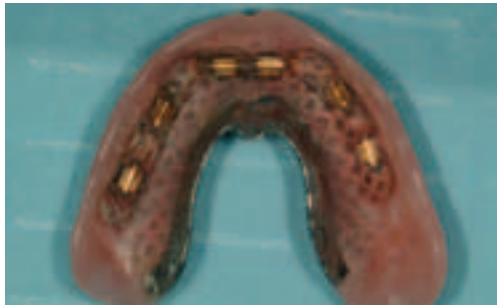
Рис. 11

Рис. 12

КЛИНИЧЕСКИЕ ПОКАЗАНИЯ

ГОРИЗОНТАЛЬНАЯ АУГМЕНТАЦИЯ

Пол: **женский** | Возраст: **42** года

Рис. 1 Исходная ситуация
Рис. 2 Томограмма с указанием толщины альвеолярного гребня
Рис. 3 В расщепленный гребень введены глубиномеры
Рис. 4 Установлено 6 имплантатов
Рис. 5 Пространства между имплантатами заполнены материалом OsteoBiol® Putty
Рис. 6 Аугментат укрыт 2-мя мембранами OsteoBiol® Special
Рис. 7 Ситуация через 8 месяцев после установки имплантатов
Рис. 8 Регенерация кости между имплантатами
Рис. 9 Компьютерная томография через 1 год после установки имплантатов
Рис. 10 Изготовлена балка
Рис. 11 Изготовлен протез на балочной фиксации
Рис. 12 Конечный результат лечения

Фотографии предоставлены:
Dr. **Fabrizio Nanni**
Профессор Сиенского Университета, Италия
Частная практика, Понтедера, Италия

Костнозамещающий материал: **OsteoBiol® Putty**
Дополнительная информация – см. стр. 66

Мембрана: **OsteoBiol® Special**
Дополнительная информация – см. стр. 90

Пародонтальная регенерация

Внутрикостные дефекты
Десневые рецессии

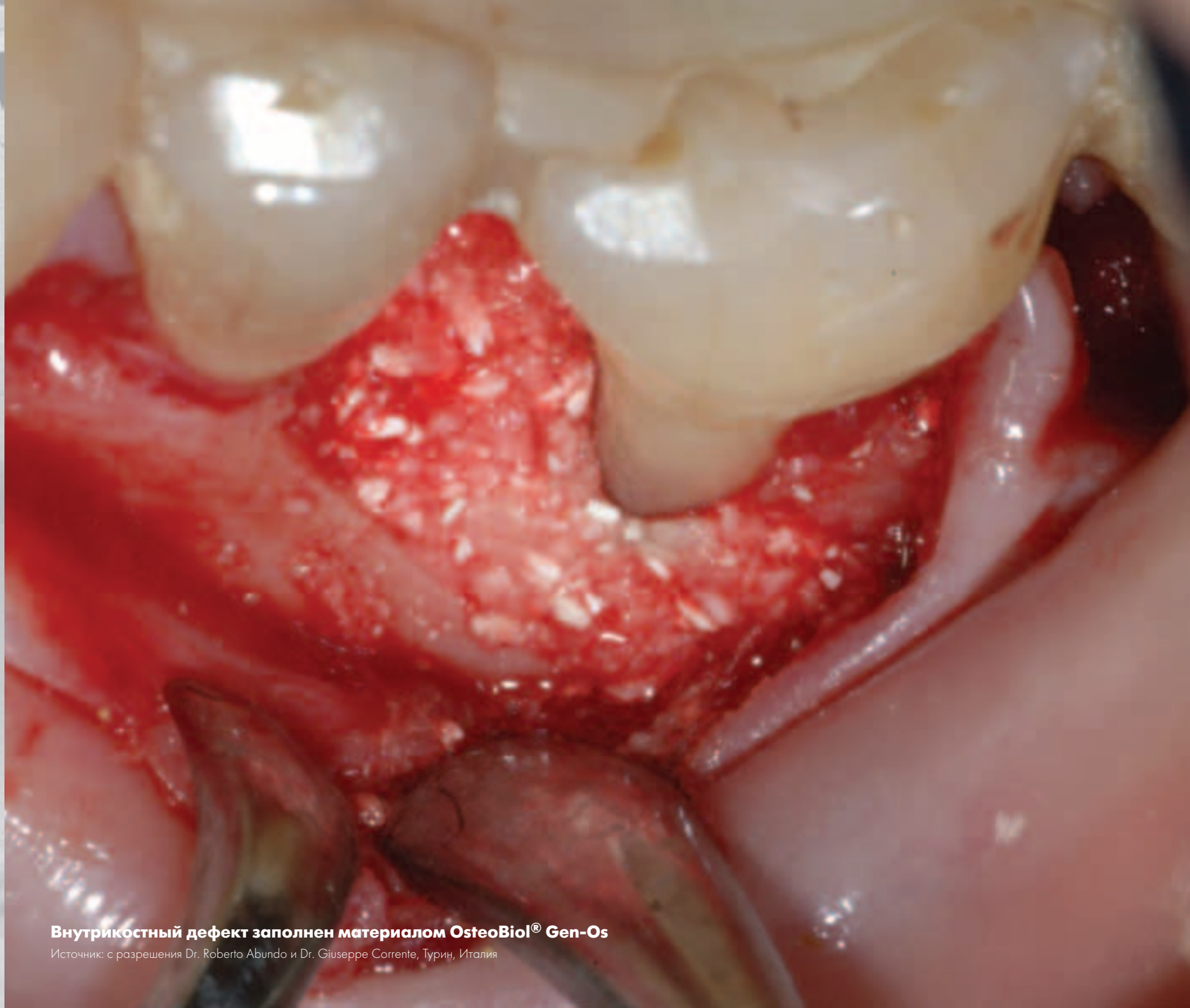

Внутрикостный дефект заполнен материалом OsteoBiol® Gen-Os

Источник: с разрешения Dr. Roberto Abundo и Dr. Giuseppe Corrente, Турин, Италия

ПРОИСХОЖДЕНИЕ И ХАРАКТЕР ДЕФЕКТА

В словаре терминов, составленном Американской Академией Пародонтологии, внутрикостный дефект определяется как «пародонтальный дефект в пределах кости, окруженный одной, двумя или тремя костными стенками».

В независимости от количества и природы факторов, способствовавших развитию заболевания, считается, что формирование пародонтального дефекта является результатом апикального продвижения поддесневой зубной бляшки с параллельной резорбцией кости в пределах 2-х мм от поверхности корня[1-2].

Патология не затрагивает поверхность корня и более отдаленные участки кости. Так, эти структуры формируют анатомическую границу костного поражения.

Согласно морфологической классификации пародонтальных дефектов по Гольдману и Кохэну[3] выделяют надкостные, внутрикостные и фуркационные дефекты.

Высота внутрикостных дефектов определяется по расположению дна кармана относительно вершины альвеолярного гребня.

Пародонтальный дефект заполнен материалом OsteoBiol® Gen-Os
Дополнительная информация – см. стр. 58
Источник: стоматологическая медиатека компании Tecnoss®

Различают два основных типа внутрикостных дефектов: собственно внутрикостные и кратерообразные. Если первые в основном локализуются вокруг одного зуба, то вторые в одинаковой степени затрагивают два соседних корня.

Существует несколько классификаций внутрикостных дефектов: по количеству оставшихся костных стенок, по ширине дефекта (или рентгенографическому углу) и по топографии дефекта (характеру его расположения вокруг зуба). Морфологическая классификация считается основной. Согласно ей выделяют трех-, двух- и одностеночные дефекты.

ЭТАПЫ РЕГЕНЕРАЦИИ

Остеопластика остается одной из самых широко распространенных терапевтических концепций восстановления кости в области внутрикостных пародонтальных дефектов.

Результаты сравнительных и наблюдательных исследований в основной своей массе свидетельствуют об улучшении клинической картины после остеопластики с использованием биоматериалов[4-6].

Первым этапом хирургической методики лечения неглубоких внутрикостных дефектов является отслаивание слизисто-надкостничного лоскута с максимально возможным сохранением его дистального края, который впоследствии будет обеспечивать адекватную васкуляризацию аугментата.
После тщательного очищения поверхности корня в область дефекта укладывают измельченный биоматериал, который затем закрывают коллагеновой резорбируемой мембраной. Мембрана предохраняет зону восстанавливающегося соединительнотканного прикрепления от проникновения эпителия.

После коронального смещения лоскута и ушивания тканей накладывают пародонтальную повязку. Повязка защищает рану и способствует заживлению. Процесс полного заживления занимает 3-4 месяца.

В случае глубоких внутрикостных дефектов и при отсутствии костных стенок заживление растягивается на 5-6 месяцев.

Пародонтальное зондирование
Источник: стоматологическая медиатека компании Tecnoss®

Пародонтальный дефект заполнен материалом OsteoBiol® Gel 40
Дополнительная информация – см. стр. 70
Источник: стоматологическая медиатека компании Tecnoss®

БИБЛИОГРАФИЯ (для стр. 49-51)

(1) WAERHAUG J
THE ANGULAR BONE DEFECT AND ITS RELATIONSHIP TO TRAUMA FROM OCCLUSION AND DOWNGROWTH OF SUBGINGIVAL PLAQUE
JOURNAL OF CLINICAL PERIODONTOLOGY (1979): 6: 61–82

(2) WAERHAUG J
THE INFRABONY POCKET AND ITS RELATIONSHIP TO TRAUMA FROM OCCLUSION AND SUBGINGIVAL PLAQUE
JOURNAL OF PERIODONTOLOGY (1979); 50: 355–365

(3) GOLDMAN HM, COHEN WD
THE INTRABONY POCKET: CLASSIFICATION AND TREATMENT
JOURNAL OF PERIODONTOLOGY (1958); 29: 272

(4) GARRETT S
PERIODONTAL REGENERATION AROUND NATURAL TEETH
ANNALS OF PERIODONTOLOGY (1996); 1: 621-666

(5) BRUNSVOLD MA, MELLONIG JT
BONE GRAFTS AND PERIODONTAL REGENERATION
PERIODONTOLOGY 2000 (2000); 1: 80-91

(6) LAURELL L, GOTTLOW J, ZYBUTZ M, PERSSON R
TREATMENT OF INTRABONY DEFECTS BY DIFFERENT SURGICAL PROCEDURES. A LITERATURE REVIEW
JOURNAL OF PERIODONTOLOGY (1998); 69: 303-313

(7) NANNMARK U, SENNERBY L
THE BONE TISSUE RESPONSES TO PREHYDRATED AND COLLAGENATED CORTICO-CANCELLOUS PORCINE BONE GRAFTS. A STUDY IN RABBIT MAXILLARY DEFECTS
CLINICAL IMPLANT DENTISTRY AND RELATED RESEARCH, 2008, 10: 264-270

Ассортимент материалов OsteoBiol®

Описание: гетерологичная кортикально-губчатая коллагенсодержащая костная смесь
Коллаген: сохранен
Характеристика: гранулы со слабовыраженной рентгеноконтрастностью
Состав: 100% гранулированная смесь
Размер гранул: 250-1000 микрон
Повторное вмешательство: через 4-5 месяцев, в зависимости от клинической ситуации
Форма выпуска: во флаконах 0,25 / 0,5 / 1,0 / 2,0 г

Дополнительная информация о материале OsteoBiol® Gen-Os – см. стр. 58.

Описание: гетерологичный перикард
Коллаген: сохранен
Характеристика: высушенная мембрана (одна сторона гладкая, другая – микрошероховатая)
Состав: 100% перикард
Толщина: тонкая (0,4 мм ± 0,1); стандартная (0,6 мм ± 0,1)
Время резорбции: тонкая ≈ 3 месяца, стандартная ≈ 4 месяца
Форма выпуска: тонкая – 20x20 мм, 30x30 мм, 25x35 мм (овальная); стандартная – 20x20 мм, 30x30 мм, 25x35 мм (овальная)

Дополнительная информация о материале OsteoBiol® Evolution – см. стр. 76.

Описание: гетерологичный кортикально-губчатый предварительно увлажненный коллагенсодержащий костный гель
Коллаген: сохранен + 40% коллагенового геля
Характеристика: коллаген I и III типов в форме геля с 60%-ным содержанием наполнителя в виде измельченной костной смеси
Состав: 60% гранулированной смеси, 40% коллагенового геля
Размер гранул: до 300 микрон
Повторное вмешательство: ≈ через 4 месяца
Форма выпуска: в шприцах 0,5 см^3 / 3 x 0,5 см^3

Дополнительная информация о материале OsteoBiol® Gel 40 – см. стр. 70.

НОМЕРА АРТИКУЛОВ

Gen-Os
M1052FS | 1 флакон | 0.25 гр. | свиная
M1052FE | 1 флакон | 0.25 гр. | конская

M1005FS | 1 флакон | 0.5 гр. | свиная
M1005FE | 1 флакон | 0.5 гр. | конская

M1010FS | 1 флакон | 1.0 гр. | свиная
M1010FE | 1 флакон | 1.0 гр. | конская

M1020FS | 1 флакон | 2.0 гр. | свиная
M1020FE | 1 флакон | 2.0 гр. | конская

Gel 40
05GEL40S | 1 шприц | 0.5 см^3 | свиной
05GEL40E | 1 шприц | 0.5 см^3 | конский

15GEL40S | 3 шприца | 3x0.5 см^3 | свиной
15GEL40E | 3 шприца | 3x0.5 см^3 | конский

Evolution
EV02LLE | 20x20 мм | тонкая | конская
EV02HHE | 20x20 мм | стандартная | конская

EV03LLE | 30x30 мм | тонкая | конская
EV03HHE | 30x30 мм | стандартная | конская

EVOLLE | 25x35 мм (овальная) | тонкая | конская
EVOHHE | 25x35 мм (овальная) | стандартная | конская

Материалы OsteoBiol®

Все материалы OsteoBiol® имеют ксеногенное происхождение, т.е. изготавливаются из гетерологичной кости.

Запатентованный производственный процесс Tecnoss® позволяет сделать материал биосовместимым и сохранить часть коллагенового матрикса животной кости, не прибегая к высокотемпературной обработке, неминуемо ведущей к керамизации гранул. В итоге мы получаем уникальный гранулированный материал, состоящий из минерального компонента и органического матрикса. Материал имеет пористую структуру, очень схожую со структурой аутогенной кости. Постепенно резорбируясь, он замещается новой костью.

В процессе производства кортикальная кость смешивается с губчатой. Пропорции компонентов и размер частиц препарат-специфичны. В ряде случаев к смеси добавляется коллагеновый гель. В случае двухстеночных и одностеночных внутрикостных дефектов показано использование препарата OsteoBiol® Gen-Os; трехстеночных – препарата OsteoBiol® Gel 40.

OsteoBiol® Gen-Os представляет собой кортикально-губчатую коллагенсодержащую костную смесь с размером гранул 250-1000 микрон. Материал поставляется в стерильных флаконах. Наличие коллагена обеспечивает стабильность имплантированного материала после его смачивания физиологическим раствором. Gen-Os гидрофилен, поэтому он быстро впитывает кровь и быстро васкуляризуется.

Кортикально-губчатая костная смесь постепенно резорбируется остеокластами; почти с той же скоростью происходит новообразование кости[7].

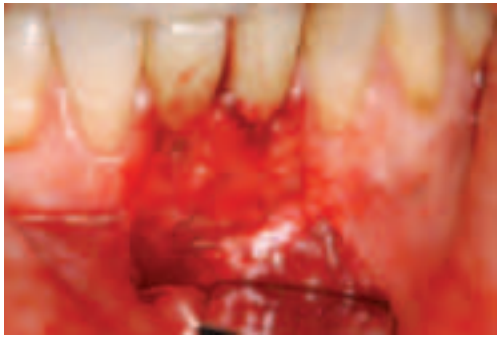

Десневая рецессия. Костный дефект заполнен материалом OsteoBiol® Gel 40
Источник: с разрешения Dr. Daniele Cardaropoli, Турин, Италия

Уникальные свойства биоматериала обеспечивают прекрасную стабильность аугментата, способствуют формированию здоровой кости и успешному проведению пародонтальной регенерации.

При частичных дефектах костной стенки рекомендуется использовать тонкую мембрану OsteoBiol® Evolution. Она служит эффективным барьером, способствует направленному росту тканей и в случае обнажения не инфицируется. Мембрана изготавливается из конского перикарда.

Gel 40 представляет собой гелеобразный коллагеновый матрикс с 60%-ным (по весу) содержанием наполнителя – измельченной кортикально-губчатой кости с размером гранул ≤300 микрон. Материал поставляется в стерильных шприцах.

Секрет пластичности материала кроется в особенностях технологического процесса Tecnoss®. Особенно удобно заполнять материалом Gel 40 пародонтальные дефекты с интактными костными стенками.

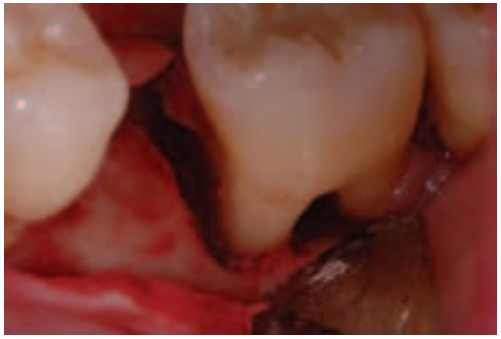

Внутрикостный дефект
Источник: с разрешения Dr. Roberto Rossi, Генуя, Италия

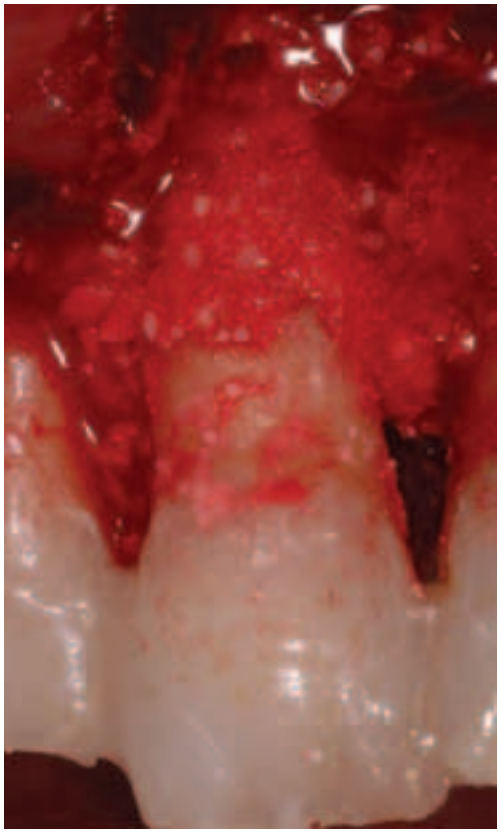

Внутрикостный дефект. Аугментация с использованием материала OsteoBiol® Gen-Os
Источник: с разрешения Dr. Roberto Rossi, Генуя, Италия

НАУЧНЫЕ СТАТЬИ ПО ПАРОДОНТАЛЬНОЙ РЕГЕНЕРАЦИИ С ПРИМЕНЕНИЕМ МАТЕРИАЛОВ OSTEOBIOL®

DEL CORSO M
SOFT TISSUE RESPONSE TO PLATELET RICH FIBRIN: CLINIC EVIDENCES
COSMETIC DENTISTRY, 2008, 3: 16-20

SCIENTIFIC LITERATURE ON GINGIVAL RECESSIONS WITH OSTEOBIOL® PRODUCTS

CARDAROPOLI D, CARDAROPOLI G
HEALING OF GINGIVAL RECESSIONS USING A COLLAGEN MEMBRANE WITH A HEMINERALIZED XENOGRAFT: A RANDOMIZED CONTROLLED CLINICAL TRIAL
INTERNATIONAL JOURNAL OF PERIODONTICS AND RESTORATIVE DENTISTRY, 2009 FEB;29(1):59-67

Клинические случаи
Пародонтальная регенерация

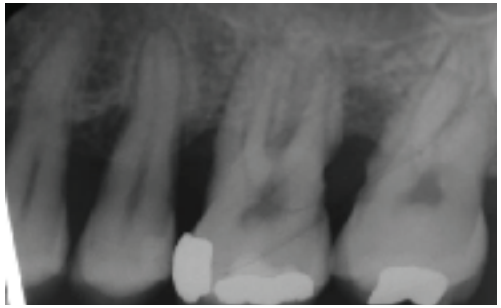
Рис. 1

Рис. 2

Рис. 3

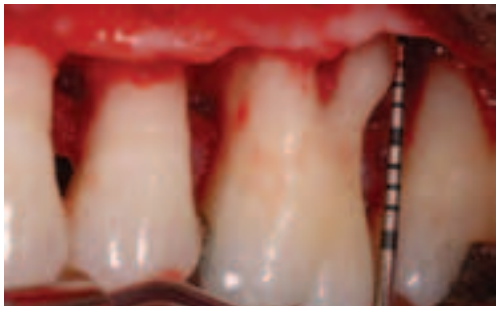
Рис. 4

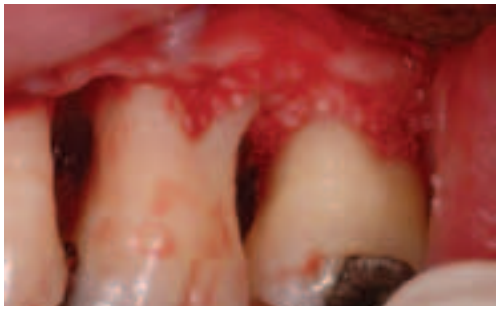
Рис. 5

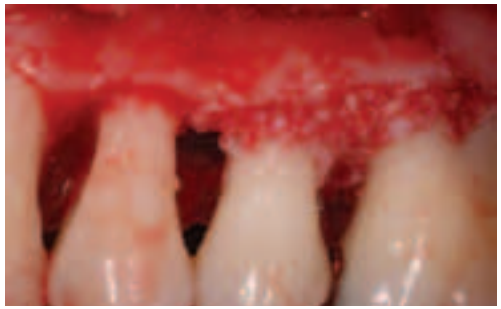
Рис. 6

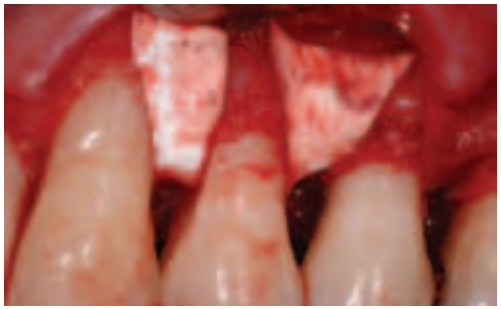
Рис. 7

Рис. 8

Рис. 9

Рис. 10

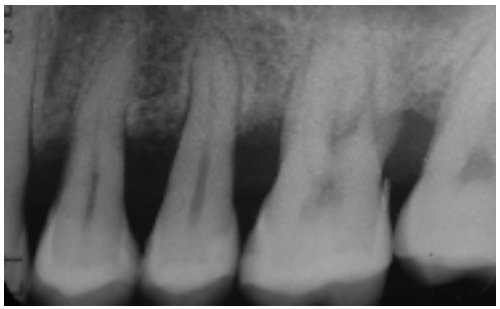
Рис. 11

Рис. 12

Пол: **женский** | Возраст: **30 лет**

Рис. 1 Предоперационный Rg-контроль

Рис. 2 Исходная клиническая ситуация

Рис. 3 Зондирование внутрикостного дефекта

Рис. 4 Фуркационный дефект в области зуба 2.6

Рис. 5 Фуркационный и внутрикостный дефекты заполняются материалом OsteoBiol® Gen-Os

Рис. 6 Костные дефекты заполнены материалом Gen-Os

Рис. 7 Аугментат закрыт коллагеновой мембраной OsteoBiol® Evolution

Рис. 8 Наложен второй слой коллагеновой мембраны

Рис. 9 Корональная репозиция и ушивание лоскута. Вид с вестибулярной стороны

Рис. 10 Вид с небной стороны после наложения швов

Рис. 11 Rg-контроль через 1 год после вмешательства

Рис. 12 Клиническая ситуация через 1 год после вмешательства

Фотографии предоставлены:
Dr. **Roberto Rossi**, M.Sc.P.*, Генуя, Италия

* M.Sc.P - магистр пародонтологии

Костнозамещающий материал: **OsteoBiol® Gen-Os**
Дополнительная информация – см. стр. 58

Мембрана: **OsteoBiol® Evolution**
Дополнительная информация – см. стр. 76

Клинические случаи

Лечение при наличии глубокого внутрикостного кармана с мезиальной стороны зуба 4.1


Рис. 1

Рис. 2

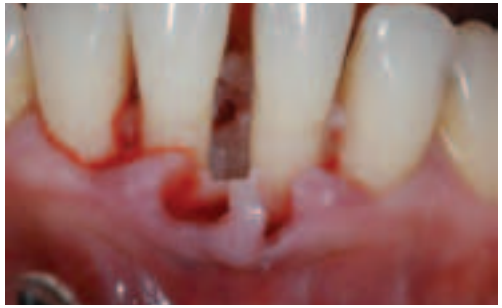
Рис. 3

Рис. 4

Рис. 5

Рис. 6

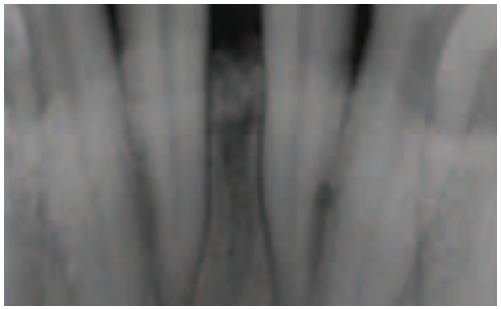
Рис. 7

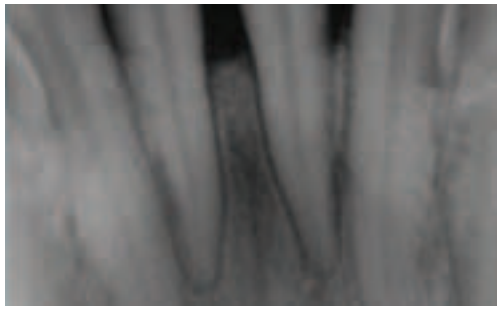
Рис. 8

Рис. 9

Пол: **женский** | Возраст: **39** года

Рис. 1 Исходная ситуация. Глубокий внутрикостный карман с мезиальной стороны зуба 4.1
Рис. 2 Глубина дефекта – 7 мм
Рис. 3 После очищения поверхности корней определяется двухстеночный дефект
Рис. 4 OsteoBiol® Gel 40
Рис. 5 Дефект заполнен материалом OsteoBiol® Gel 40
Рис. 6 Наложена сконтурированная мембрана OsteoBiol® Evolution для удержания и защиты аугментата
Рис. 7 На постоперационном Rg-снимке хорошо заметны гранулы биоматериала
Рис. 8 Rg-контроль через 1 год после вмешательства: видна остеобиоинтеграция материала
Рис. 9 Глубина зондирования уменьшилась до 2-х мм

Фотографии предоставлены:
Dr. **Walter Rao**
Частная практика, Павия, Италия

Костнозамещающий материал: **OsteoBiol® Gel 40**
Дополнительная информация – см. стр. 70

Мембрана: **OsteoBiol® Evolution**
Дополнительная информация – см. стр. 76

ОБЗОР ПРОДУКЦИИ

КОСТНОЗАМЕЩАЮЩИЕ МАТЕРИАЛЫ

МЕМБРАНЫ И КОСТНЫЕ ПЛАСТИНЫ

МАТЕРИАЛЫ ЦЕЛЕВОГО ИСПОЛЬЗОВАНИЯ

МАТЕРИАЛЫ ДЛЯ ИСПОЛЬЗОВАНИЯ В ЧЛХ

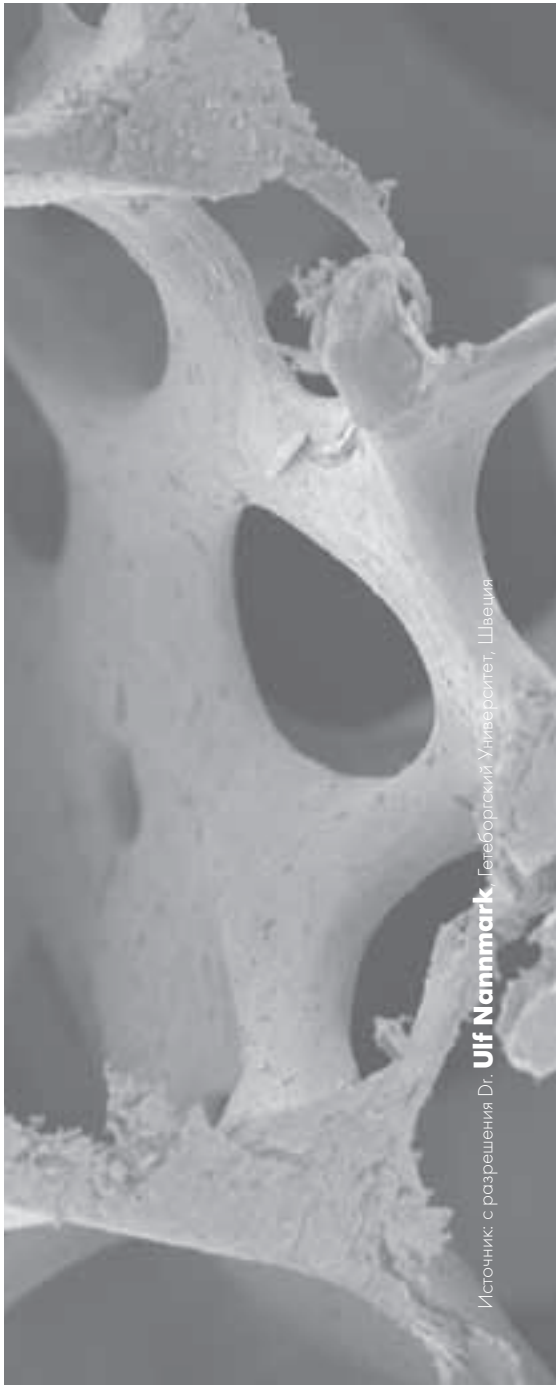

Источник: с разрешения Dr. **Ulf Nannmark**, Гетеборгский Университет, Швеция

Костнозамещающие материалы

Синус-лифтинг с одновременной имплантацией и горизонтальной аугментацией. Использован материал OsteoBiol® mp3

Источник: с разрешения Dr. Rosario Sentineri, Генуя, Италия

Костнозамещающие материалы OsteoBiol®

ГЕТЕРОЛОГИЧНАЯ КОСТЬ

Неорганический (минеральный) компонент

Органический компонент (коллаген)

КОРТИКАЛЬНАЯ КОСТЬ

ГУБЧАТАЯ КОСТЬ

Коллагенсодержащая смесь

Коллагеновый гель

Gen-os	Mp3	Putty	Gel 40	Gel 0
100% костная смесь (коллагенсодержащая)	90% костная смесь 10% Gel 0	80% костная смесь 20% Gel 0	60% костная смесь 40% Gel 0	100% коллагеновый гель
				
Гетерологичная кортикально-губчатая коллагенсодержащая костная смесь	Гетерологичная кортикально-губчатая коллагенсодержащая предварительно увлажненная костная смесь	Гетерологичная кортикально-губчатая коллагенсодержащая предварительно увлажненная костная паста	Гетерологичный кортикально-губчатый коллагенсодержащий предварительно увлажненный костный гель	

Gen-Os

Гетерологичная кортикально-губчатая коллагенсодержащая костная смесь

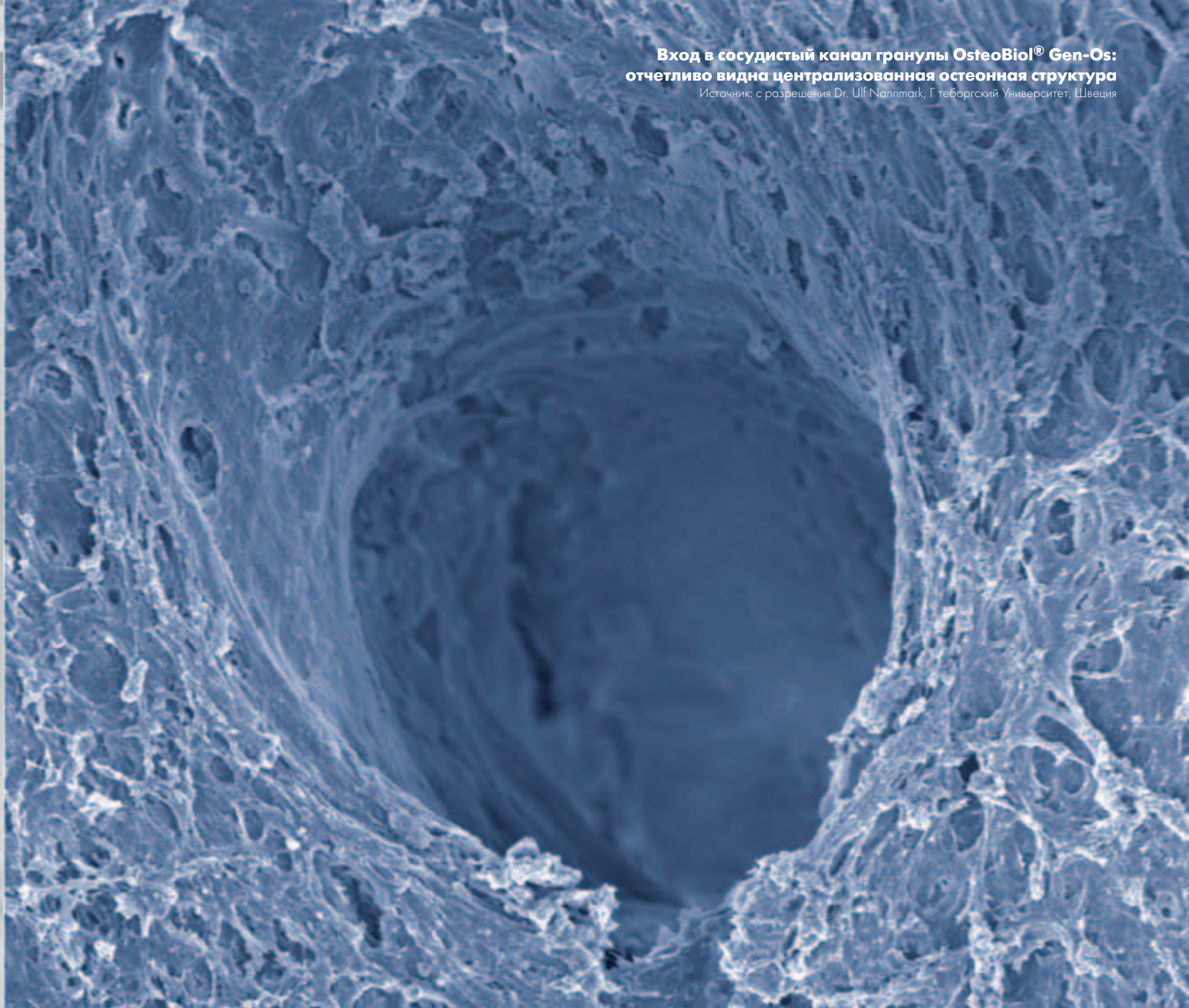

Вход в сосудистый канал гранулы OsteoBiol® Gen-Os: отчетливо видна централизованная остеонная структура

Источник: с разрешения Dr. Ulf Nannmark, Г теборгский Университет, Швеция

Свойства материала | Gen-Os

СВОЙСТВА

Материал Gen-Os естественного происхождения имеет ту же структуру матрикса и пор, что и аутогенная кость. Gen-Os биосовместим, остеокондуктивен и доступен в неограниченном количестве. Биосовместимость материала была подтверждена тестами стандарта ISO 10993 в Туринском Университете (Италия).

Остеокондуктивность означает, что материал выполняет роль каркаса, в котором происходит регенерация кости. Gen-Os резорбируется постепенно, поэтому объем и форма гребня, достигнутые при аугментации, сохраняются.

Коллаген, содержащийся в препарате, благоприятствует формированию кровяного сгустка и проникновению в аугментат клеток, строящих новые ткани. Восстановление кости в области дефекта идет по типу полного заживления (restitutio ad integrum).

Материал гидрофилен, поэтому может служить носителем лекарственных препаратов.

ОСОБЕННОСТИ РАБОТЫ С МАТЕРИАЛОМ

Gen-Os перед применением необходимо смешать с несколькими каплями физиологического раствора для активации коллагенового матрикса и усиления адгезии материала. Вместо физиологического раствора можно использовать OsteoBiol® Gel 0 или кровь пациента. При необходимости Gen-Os смешивают с лекарственным препаратом.

ПРЕИМУЩЕСТВА

Набухая в физиологическом растворе, Gen-Os увеличивается в объеме на ≤50%. Намокший коллаген существенно повышает адгезию материала.

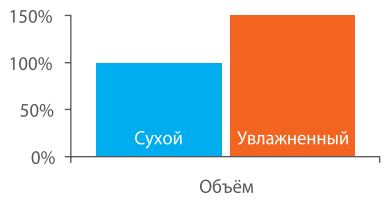

OsteoBiol® Gen-Os
Источник: компания Tecnoss



Сканирующий электронный микроскоп: гранулы OsteoBiol® Gen-Os. Увеличение x50
Источник: с разрешения Dr. Ulf Nannmark, Гетеборгский Университет, Швеция



Сканирующий электронный микроскоп: пористый костный матрикс OsteoBiol® Gen-Os
Источник: с разрешения Dr. Ulf Nannmark, Гетеборгский Университет, Швеция

Описание
Гетерологичная кортикально-губчатая костная смесь

Коллаген
Сохранен

Характеристика
Гранулы со слабовыраженной рентгеноконтрастностью

Состав
100% гранулированная смесь

Размер гранул
250-1000 микрон

Повторное вмешательство
Через 4-5 месяцев, в зависимости от клинической ситуации

Форма выпуска
Во флаконах 0,25 / 0,5 / 1,0 / 2,0 г

Номера артикулов
M1052FS | 1 флакон | 0.25 гр. | свиная
M1052FE | 1 флакон | 0.25 гр. | конская

M1005FS | 1 флакон | 0.5 гр. | свиная
M1005FE | 1 флакон | 0.5 гр. | конская

M1010FS | 1 флакон | 1.0 гр. | свиная
M1010FE | 1 флакон | 1.0 гр. | конская

M1020FS | 1 флакон | 2.0 гр. | свиная
M1020FE | 1 флакон | 2.0 гр. | конская

Клинические показания

ОТКРЫТЫЙ СИНУС-ЛИФТИНГ

Подробная информация об
ОТКРЫТОМ СИНУС-ЛИФТИНГЕ
см. стр. 36

ПЕРИИМПЛАНТАТНЫЕ ДЕФЕКТЫ

Подробная информация о
ДЕГИСЦЕНЦИИ И ФЕНЕСТРАЦИИ
см. стр. 24

ВНУТРИКОСТНЫЕ ДЕФЕКТЫ

Подробная информация о
ПАРОДОНТАЛЬНОЙ РЕГЕНЕРАЦИИ
см. стр. 48

ЗАКРЫТЫЙ СИНУС-ЛИФТИНГ

Подробная информация о
ЗАКРЫТОМ СИНУС-ЛИФТИНГЕ
см. стр. 30

ДВУХСТЕНОЧНЫЕ ДЕФЕКТЫ

Подробная информация о
ГОРИЗОНТАЛЬНОЙ АУГМЕНТАЦИИ
см. стр. 42

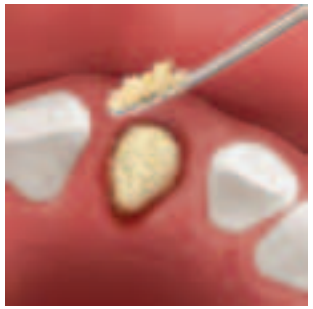

ПОСТЭКСТРАКЦИОННЫЕ ДЕФЕКТЫ

Подробная информация об
АЛЬВЕОЛЯРНОЙ РЕГЕНЕРАЦИИ
см. стр. 18

НАУЧНЫЕ ПУБЛИКАЦИИ ПО МАТЕРИАЛУ OSTEOBIOL® GEN-OS

BARONE A, CRESPI R, ALDINI NN, FINI M, GIARDINO R,COVANI U
MAXILLARY SINUS AUGMENTATION: HISTOLOGIC AND HISTOMORPHOMETRIC ANALYSIS
INTERNATIONAL JOURNAL OF ORAL AND MAXILLOFACIAL IMPLANTS, 2005 JUL-AUG;20(4):519-25

BARONE A, SANTINI S, SBORDONE L, CRESPI R, COVANI U
A CLINICAL STUDY OF THE OUTCOMES AND COMPLICATIONS ASSOCIATED WITH MAXILLARY SINUS AUGMENTATION
INTERNATIONAL JOURNAL OF ORAL AND MAXILLOFACIAL IMPLANTS, 2006 JAN-FEB;21(1):81-5

COVANI U, BARONE A, CORNELINI R, CRESPI R
CLINICAL OUTCOME OF IMPLANTS PLACED IMMEDIATELY AFTER IMPLANT REMOVAL
JOURNAL OF PERIODONTOLOGY, 2006 APR;77(4):722-7

DEL CORSO M
SOFT TISSUE RESPONSE TO PLATELET RICH FIBRIN: CLINICAL EVIDENCES
COSMETIC DENTISTRY, 2008, 3: 16-20

CARDAROPOLI D, CARDAROPOLI G
PRESERVATION OF THE POSTEXTRACTION ALVEOLAR RIDGE:A CLINICAL AND HISTOLOGIC STUDY
INTERNATIONAL JOURNAL OF PERIODONTICS AND RESTORATIVE DENTISTRY, 2008 OCT;28(5):469-77

NANNMARK U, SENNERBY L
THE BONE TISSUE RESPONSES TO PREHYDRATED AND COLLAGENATED CORTICO-CANCELLOUS PORCINE BONE GRAFTS: A STUDY IN RABBIT MAXILLARY DEFECTS
CLINICAL IMPLANT DENTISTRY AND RELATED RESEARCH, 2008 DEC;10(4):264-70. EPUB 2008 JAN 30

FIGUEIREDO M, HENRIQUES J, MARTINS G, GUERRA F,JUDAS F, FIGUEIREDO H
PHYSICOCHEMICAL CHARACTERIZATION OF BIOMATERIALS COMMONLY USED IN DENTISTRY AS BONE SUBSTITUTES – COMPARISON WITH HUMAN BONE
JOURNAL OF BIOMEDICAL MATERIALS RESEARCH PART B: APPLIED BIOMATERIALS, EPUB 10 NOVEMBER 2009 IN WILEY INTERSCIENCE

CRESPI R, CAPPAR P, GHERLONE E
DENTAL IMPLANTS PLACED IN EXTRACTION SITES GRAFTED WITH DIFFERENT BONE SUBSTITUTES: RADIOGRAPHIC EVALUATION AT 24 MONTHS
JOURNAL OF PERIODONTOLOGY, 2009 OCT; 80(10):1616-1621

Источник: стоматологическая медиатека компании Tecnoss®

Преимущества двухфазных материалов | Gen-Os

СВОДКА КЛИНИЧЕСКИХ ПОКАЗАНИЙ

Хирургическая стоматология: комплексное лечение гранулём и одонтогенных кист, горизонтальная аугментация путем расщепления альвеолярного гребня.

Пародонтология: заполнение глубоких внутрикостных и фуркационных дефектов.

Имплантология: универсальный материал – закрытие дегисценций и фенестраций, горизонтальная аугментация, открытый и закрытый синус-лифтинг. Стабилизировать аугментат можно предварительно смешав Gen-Os с Gel 0 и закрыв его мембраной Evolution или костной пластиной Lamina.

ОБЗОР КЛИНИЧЕСКИХ ПОКАЗАНИЙ

Костнозамещающие материалы используют для заполнения костных дефектов, оптимизации костного контура и восстановления костного объема. При этом исходят из предположения, что биоматериал остеокондуктивен, т.е. будет служить каркасом для формирования новой кости. Все материалы OsteoBiol® имеют ксеногенное происхождение, т.е. изготавливаются из гетерологичных тканей.

Запатентованный производственный процесс Tecnoss® позволяет сделать материал биосовместимым и сохранить часть коллагенового матрикса животной кости, не прибегая к высокотемпературной обработке, неминуемо ведущей к керамизации гранул.

В итоге мы получаем уникальный гранулированный материал, состоящий из минерального компонента и органического матрикса. Материал имеет пористую структуру, очень схожую со структурой аутогенной кости. Постепенно резорбируясь, он замещается новой костью[1].

Кортикально-губчатая костная смесь Gen-Os стала первым препаратом, разработанным по инновационной биотехнологии. Материал универсален в применении, поэтому до сих пор остается наиболее востребованным.

Gen-Os успешно применяется в комбинации с мембраной Evolution в рамках альвеолярной регенерации[2]. Его использование существенно сокращает постэкстракционную резорбцию, которая происходит при спонтанном заживлении лунки. Сохранение объема альвеолярного гребня дает возможность установить имплантат в оптимальном положении. Использование Gen-Os (обязательно вместе с мембраной Evolution) также показано при открытом синус-лифтинге[3-5] и для закрытия дегисценций[6].

Исследования, продолжающиеся и в настоящее время, подтверждают эффективность Gen-Os при заполнении глубоких внутрикостных дефектов и при пародонтальной регенерации. Намокший Gen-Os становится липким и гидрофильным за счет содержания коллагена; он хорошо смачивается кровью и сохраняет свой объем после внесения в дефект. Кортикально-губчатая костная смесь постепенно резорбируется остеокластами; почти с той же скоростью происходит новообразование кости[1]. Это позволяет сохранить контур гребня и создать условия для успешной имплантологической реабилитации.

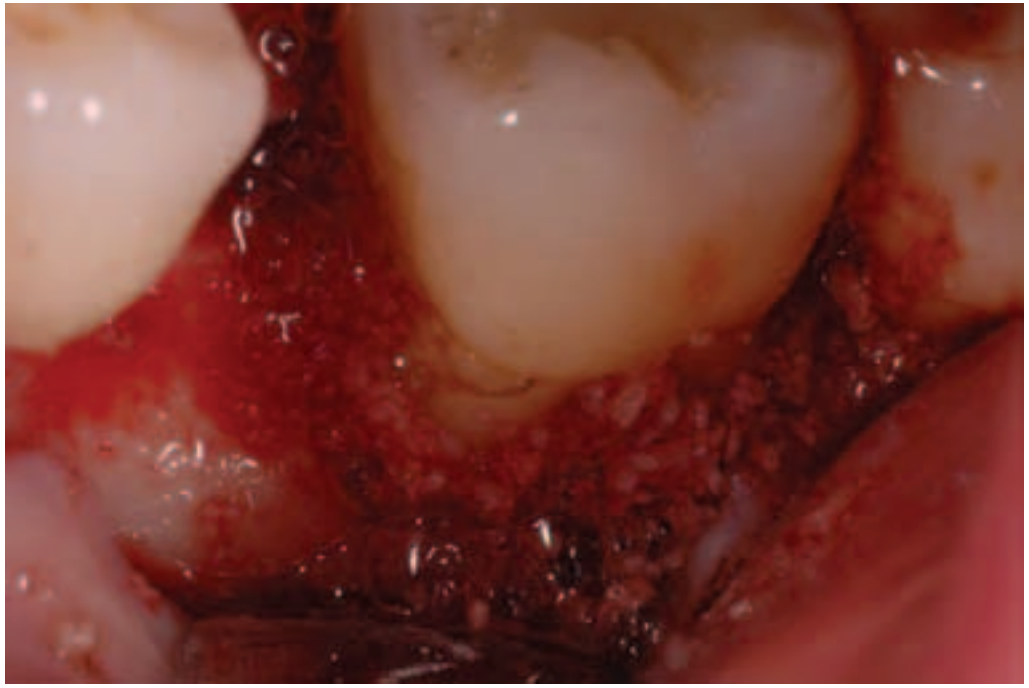

Внутрикостный дефект заполнен материалом OsteoBiol® Gen-Os
Источник: с разрешения Dr. Roberto Rossi, Генуя, Италия

БИБЛИОГРАФИЯ (для стр. 49-51)

(1) NANNMARK U, SENNERBY L
THE BONE TISSUE RESPONSES TO PREHYDRATED AND COLLAGENATED CORTICO- CANCELLOUS PORCINE BONE GRAFTS. A STUDY IN RABBIT MAXILLARY DEFECTS
CLINICAL IMPLANT DENTISTRY AND RELATED RESEARCH, 2008, 10: 264-270

(2) CARDAROPOLI D, CARDAROPOLI G
PRESERVATION OF THE POSTEXTRACTION ALVEOLAR RIDGE: A CLINICAL AND HISTOLOGIC STUDY
THE INTERNATIONAL JOURNAL OF PERIODONTICS AND RESTORATIVE DENTISTRY, 2008, 28: 469-477

(3) BARONE A, CRESPI R, NICOLI ALDINI N, FINI M, GIARDINO R, COVANI U
MAXILLARY SINUS AUGMENTATION: HISTOLOGIC AND HISTOMORPHOMETRIC ANALYSIS
THE INTERNATIONAL JOURNAL OF ORAL AND MAXILLOFACIAL IMPLANTS, 2005, 20: 519-525

(4) BARONE A, SANTINI S, SBORDONE L, CRESPI R, COVANI U
A CLINICAL STUDY OF THE OUTCOMES AND COMPLICATIONS ASSOCIATED WITH MAXILLARY SINUS AUGMENTATION
THE INTERNATIONAL JOURNAL OF ORAL AND MAXILLOFACIAL IMPLANTS, 2006, 26: 81-85

(5) VOZZA I, SCARANO A, QUARANTA M
CLINICAL AND HISTOLOGICAL STUDY ON MAXILLARY SINUS LIFT AND FILLING WITH COLLAGENIZED PIG BONE
ITALIAN JOURNAL OF OSTEOINTEGRATION, 2004, 4: 19-23

(6) COVANI U, BARONE A, CORNELINI R, CRESPI R
CLINICAL OUTCOME OF IMPLANTS PLACED IMMEDIATELY AFTER IMPLANT REMOVAL
JOURNAL OF PERIODONTOLOGY, 2006, 77: 722-727

mp3

Гетерологичная кортикально-губчатая коллагенсодержащая предварительно увлажненная костная смесь

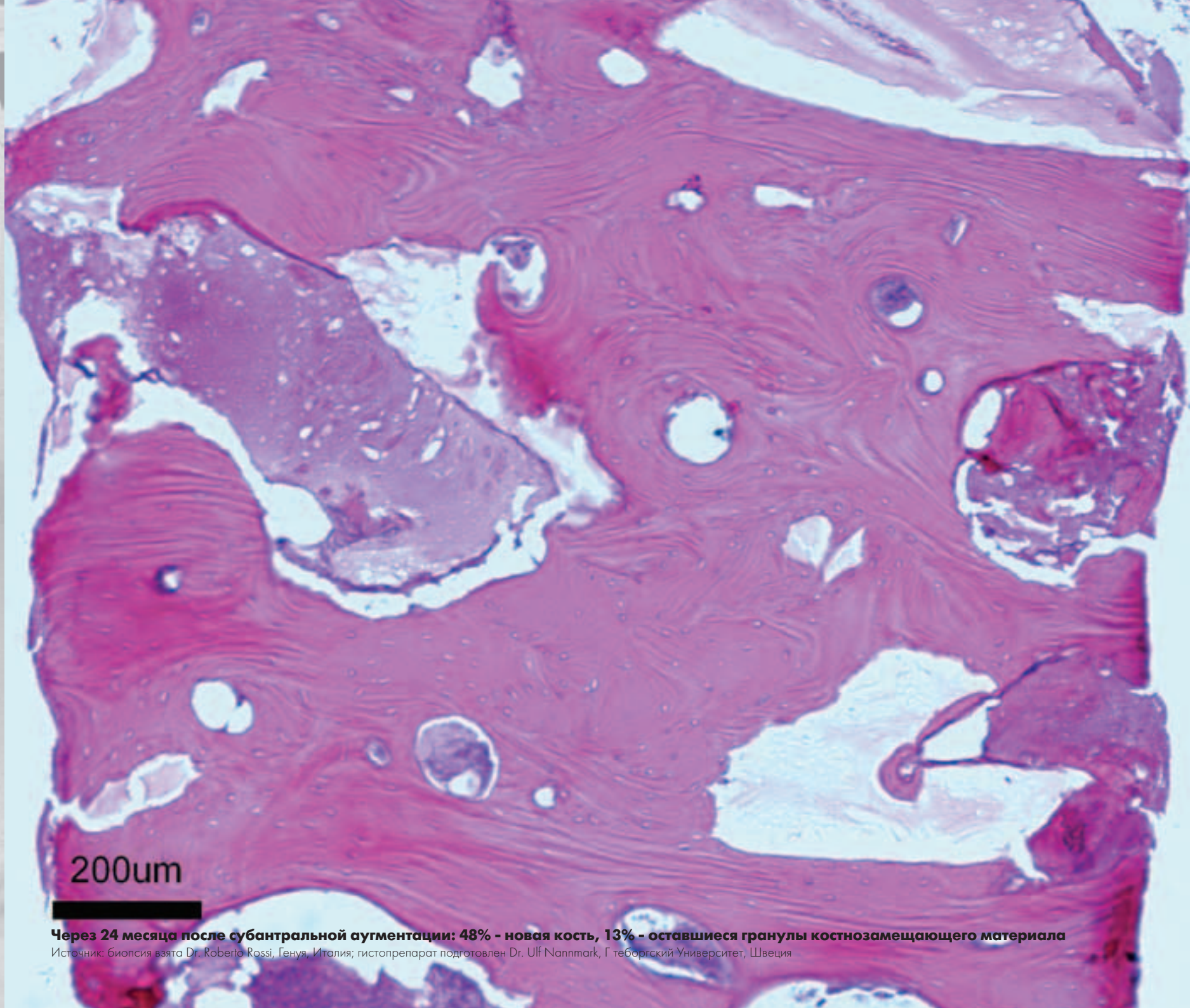

Через 24 месяца после субантральной аугментации: 48% - новая кость, 13% - оставшиеся гранулы костнозамещающего материала

Источник: биопсия взята Dr. Roberto Rossi, Генуя, Италия; гистопрепарат подготовлен Dr. Ulf Nannmark, Г теборгский Университет, Швеция

Свойства материала | mp3

СВОЙСТВА

mp3 представляет собой смесь, состоящую из гранул гетерологичной коллагенсодержащей кортикально-губчатой кости и коллагенового геля OsteoBiol® Gel 0. Размер гранул составляет 600-1000 микрон. Материал mp3 однофазный; он полностью готов к применению и не требует предварительного смачивания. Отсутствие подготовительных манипуляций уменьшает риск случайного загрязнения материала. Гибкий шприц максимально упрощает внесение биомассы в область дефекта.

По своей структуре материал очень напоминает человеческую кость и может использоваться в качестве ее альтернативы при остеопластике.

Естественные микропоры гранул способствуют новообразованию кости в толще аугментата и ускоряют процесс регенерации.

Постепенная резорбция материала обеспечивает длительное сохранение объема и формы аугментата (остеокондуктивность). Коллаген способствует формированию кровяного сгустка и проникновению в аугментат клеток, участвующих в процессах заживления и регенерации.

ОСОБЕННОСТИ РАБОТЫ С МАТЕРИАЛОМ

mp3 выпускается в шприцах и полностью готов к применению. Материал вводится в область дефекта непосредственно из шприца и не требует предварительного смачивания или смешивания. Уложив материал в область дефекта, уберите отделившиеся от общей массы излишки и только потом ушивайте ткани.

Субантральная аугментация с использованием материала OsteoBiol® mp3
Источник: с разрешения Dr. Gianluca Reato, Местре, Италия

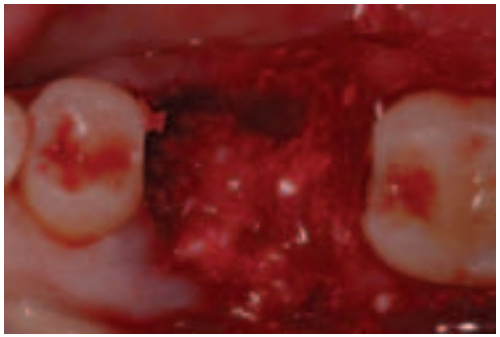

Лунка удаленного зуба заполнена материалом OsteoBiol® mp3
Источник: с разрешения Dr. Roberto Rossi, Генуя, Италия

Горизонтальная аугментация с использованием материала OsteoBiol® mp3
Источник: с разрешения Dr. Jose Louis Guirado, Мурсия, Испания

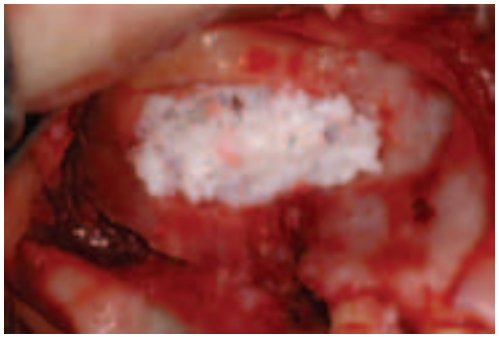

Открытый синус-лифтинг с использованием материала OsteoBiol® mp3
Источник: с разрешения Dr. Antonio Barone и Prof. Ugo Covani, Лидо ди Камайоре, Италия

Описание
Гетерологичная кортикально-губчатая предварительно увлажненная костная смесь

Коллаген
Сохранен + 10% коллагенового геля OsteoBiol® Gel 0

Характеристика
Предварительно увлажненные гранулы и коллагеновый гель

Состав
90% гранулированной смеси, 10% коллагенового геля

Размер гранул
600-1000 микрон

Повторное вмешательство
≈ через 5 месяцев

Форма выпуска
В шприцах 1,0 см^3 / 3 x 0,5 см^3 / 3 x 1,0 см^3

НОМЕРА АРТИКУЛОВ
A3005FS | 1 шприц | 1 см^3 | свиная
A3005FE | 1 шприц | 1 см^3 | конская

A3015FS | 3 шприца | 3x0.5 см^3 | свиная
A3015FE | 3 шприца | 3x0.5 см^3 | конская

A3030FS | 3 шприца | 3x1.0 см^3 | свиная
A3030FE | 3 шприца | 3x1.0 см^3 | конская

mp3

Клинические показания

ОТКРЫТЫЙ СИНУС-ЛИФТИНГ

Подробная информация об
ОТКРЫТОМ СИНУС-ЛИФТИНГЕ
см. стр. 36

ПОСТЭКСТРА-КЦИОННЫЕ ДЕФЕКТЫ

Подробная информация об
АЛЬВЕОЛЯРНОЙ РЕГЕНЕРАЦИИ
см. стр. 18

ДВУХСТЕНОЧНЫЕ ДЕФЕКТЫ

Подробная информация о
ГОРИЗОНТАЛЬНОЙ АУГМЕНТАЦИИ
см. стр. 42

«Долгие годы врачи с удовольствием использовали универсальный гранулированный материал OsteoBiol® Gen-Os, обычно смешивая его с коллагеновым гелем OsteoBiol® Gel 0.

После многолетних исследований компания Tecnoss разработала революционно новый продукт – коллагенсодержащую, предварительно увлажненную костную смесь, не требующую дополнительного смачивания перед использованием. Материал необыкновенно удобен в работе; его применение дает прекрасные клинические результаты».

Джузеппе Олива, MD*
Директор лаборатории исследований и разработок
Компания Tecnoss

* MD - доктор медицины

Источник: стоматологическая медиатека компании Tecnoss®

НАУЧНЫЕ ПУБЛИКАЦИИ ПО МАТЕРИАЛУ OSTEOBIOL® MP3

BARONE A, COVANI U
MAXILLARY ALVEOLAR RIDGE RECONSTRUCTION WITH NONVASCULARIZED AUTOGENOUS BLOCK BONE: CLINICAL RESULTS
JOURNAL OF ORAL AND MAXILLOFACIAL SURGERY, 2007 OCT;65(10):2039-46

BARONE A, SANTINI S, MARCONCINI S, GIACOMELLI L, GHERLONE E, COVANI U
OSTEOTOMY AND MEMBRANE ELEVATION DURING THE MAXILLARY SINUS AUGMENTATION PROCEDURE. A COMPARATIVE STUDY: PIEZOELECTRIC DEVICE VS. CONVENTIONAL ROTATIVE INSTRUMENTS
CLINICAL ORAL IMPLANTS RESEARCH, 2008 MAY;19(5):511-5. EPUB 2008 MAR 26

BARONE A, ALDINI NN, FINI M, GIARDINO R, CALVO GUIRADO JL, COVANI U
XENOGRAFT VERSUS EXTRACTION ALONE FOR RIDGE PRESERVATION AFTER TOOTH REMOVAL: A CLINICAL AND HISTOMORPHOMETRIC STUDY
JOURNAL OF PERIODONTOLOGY, 2008 AUG;79(8):1370-7

NANNMARK U, SENNERBY L
THE BONE TISSUE RESPONSES TO PREHYDRATED AND COLLAGENATED CORTICO-CANCELLOUS PORCINE BONE GRAFTS: A STUDY IN RABBIT MAXILLARY DEFECTS
CLINICAL IMPLANT DENTISTRY AND RELATED RESEARCH, 2008 DEC;10(4):264-70. EPUB 2008 JAN 30

CALVO GUIRADO JL, GÓMEZ MORENO G, BARONE A, CUTANDO A, ALCARAZ-BAÑOS M, CHIVA F, LÓPEZ-MARÍ L, GUARDIA J
MELATONIN PLUS PORCINE BONE ON DISCRETE CALCIUM DEPOSIT IMPLANT SURFACE STIMULATES OSTEOINTEGRATION IN DENTAL IMPLANTS
JOURNAL OF PINEAL RESEARCH, 2009, 47(2):164-72

COVANI U, MARCONCINI S, CRESPI R, BARONE A
IMMEDIATE IMPLANT PLACEMENT AFTER REMOVAL OF A FAILED IMPLANT: A CLINICAL AND HISTOLOGICAL CASE REPORT
JOURNAL OF ORAL IMPLANTOLOGY, 2009; 35(4):189-95

CALVO GUIRADO JL, GÓMEZ MORENO G, LÓPEZ MARÍ L, GUARDIA J, MARINEZ GONZALEZ JM, TRESGUERRES IF, PAREDES SD, FUENTES BRETO L
ACTIONS OF MELATONIN MIXED WITH COLLAGENIZED PORCINE BONE VERSUS PORCINE BONE ONLY ON OSTEOINTEGRATION OF DENTAL IMPLANTS
JOURNAL OF PINEAL RESEARCH, 2010, 48:194–203

CALVO GUIRADO JL, GOMEZ MORENO G, LOPEZ MARI L, ORTIZ RUIZ AJ, GUARDIA J
ATRAUMATIC MAXILLARY SINUS ELEVATION USING THREADED BONE DILATORS FOR IMMEDIATE IMPLANTS. A THREE-YEAR CLINICAL STUDY
MEDICINA ORAL, PATOLOGIA ORAL Y CIRUGIA BUCAL, EPUB AHEAD OF PRINT

BARONE A, RICCI M, COVANI U, NANNMARK U, AZARMEHR I, CALVO-GUIRADO JL
MAXILLARY SINUS AUGMENTATION USING PREHYDRATED CORTICOCANCELLOUS PORCINE BONE: HYSTOMORPHOMETRIC EVALUATION AFTER 6 MONTHS
IN PRESS

Исключительная забота об удобстве в применении

СВОДКА КЛИНИЧЕСКИХ ПОКАЗАНИЙ

Хирургическая стоматология и имплантология: предварительно увлажненный гранулят mp3 – это идеальный материал для заполнения субантрального пространства при открытом синус-лифтинге.

Антростому рекомендуется закрывать мембраной OsteoBiol® Evolution или Special.

ОБЗОР КЛИНИЧЕСКИХ ПОКАЗАНИЙ

Костнозамещающие материалы используются для заполнения костных дефектов, оптимизации костного контура и восстановления костного объема.

Предполагается, что биоматериалы обладают остеокондуктивностью – после аугментации они становятся каркасом для новообразования кости. Этим обосновывается их применение.
Все материалы OsteoBiol® имеют ксеногенное происхождение, т.е. изготавливаются из гетерологичных тканей.

Запатентованный производственный процесс Tecnoss® позволяет сделать материал биосовместимым и сохранить часть коллагенового матрикса животной кости, не прибегая к высокотемпературной обработке, неминуемо ведущей к керамизации гранул. В итоге мы получаем уникальный гранулированный материал, состоящий из минерального компонента и органического матрикса. Материал имеет пористую структуру, очень схожую со структурой аутогенной кости. Постепенно резорбируясь, он замещается новой костью[1].

Разработанный по инновационной биотехнологии материал mp3 представляет собой предварительно увлажненную кортикально-губчатую костную смесь с 10%-ным содержанием коллагенового геля. Материал полностью готов к применению.

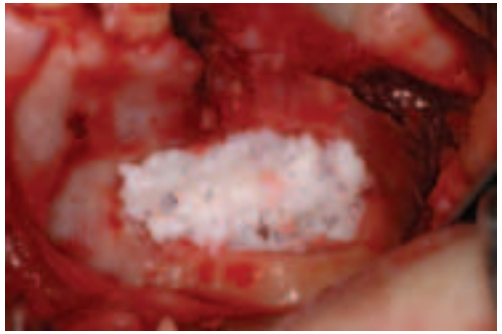

Субантральное пространство заполнено материалом OsteoBiol® mp3
Источник: с разрешения Dr. Roberto Rossi, Генуя, Италия

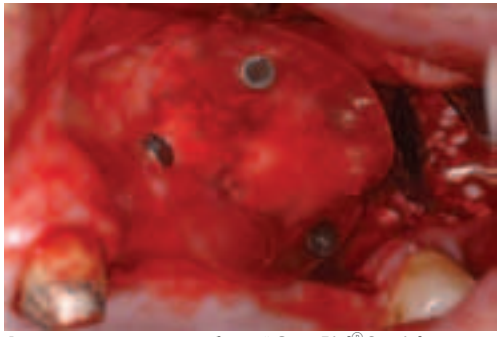

Антростома закрыта мембраной OsteoBiol® Special
Источник: с разрешения Dr. Antonio Barone и Prof. Ugo Covani, Лидо ди Камайоре, Италия

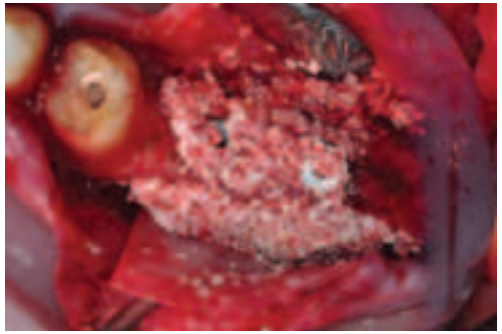

Горизонтальная аугментация с использованием материала OsteoBiol® mp3
Источник: с разрешения Dr. Rosario Sentineri, Генуя, Италия

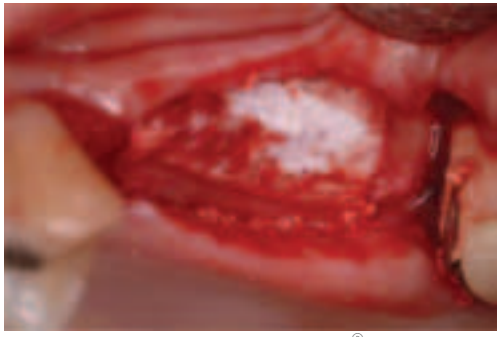

Антростома закрыта мембраной OsteoBiol® Evolution
Источник: с разрешения Dr. Roberto Rossi, Генуя, Италия

Основное показание к использованию материала mp3 – открытый синус-лифтинг[2], обязательно в комбинации с мембраной Evolution. Материал не требует предварительного смачивания физиологическим раствором – он вносится в полость непосредственно из шприца. Коллаген, содержащийся в гранулах mp3, стабилизирует аугментат. Благодаря гидрофильности, материал быстро впитывает кровь и быстро васкуляризуется.

mp3 (в сочетании с мембраной Evolution) успешно используется для альвеолярной регенерации[3]: заполнение лунки биоматериалом существенно сокращает постэкстракционную горизонтально-вертикальную резорбцию гребня, которая неизменно происходит при спонтанном заживлении лунки. Сохранение альвеолярного гребня позволяет впоследствии установить имплантат в оптимальном положении.

Еще одно показание к применению mp3 – горизонтальная аугментация кости в области двухстеночных дефектов. Здесь материал используется в комбинации с блоком аутогенной кости[4] или костной пластиной OsteoBiol® Cortical Lamina. Кортикально-губчатая костная смесь постепенно резорбируется остеокластами; почти с той же скоростью происходит новообразование кости[1]. Уникальные свойства биоматериала обеспечивают прекрасную стабильность аугментата, способствуют формированию здоровой кости и успешному проведению имплантологической реабилитации.

БИБЛИОГРАФИЯ

(1) NANNMARK U, SENNERBY L
THE BONE TISSUE RESPONSES TO PREHYDRATED AND COLLAGENATED CORTICO-CANCELLOUS PORCINE BONE GRAFTS. A STUDY IN RABBIT MAXILLARY DEFECTS
CLINICAL IMPLANT DENTISTRY AND RELATED RESEARCH, 2008, 10: 264-270

(2) BARONE A, MARCONCINI S, SANTINI S, COVANI U
OSTEOTOMY AND MEMBRANE ELEVATION DURING THE MAXILLARY SINUS AUGMENTATION PROCEDURE. A COMPARATIVE STUDY: PIEZOELECTRIC DEVICE VS. CONVENTIONAL ROTATIVE INSTRUMENTS
CLINICAL ORAL IMPLANTS RESEARCH, 2008, 19: 511-515

(3) BARONE A, ALDINI NN, FINI M, GIARDINO R, CALVO GUIRADO JL, COVANI U
XENOGRAFT VERSUS EXTRACTION ALONE FOR RIDGE PRESERVATION AFTER TOOTH REMOVAL: A CLINICAL AND HISTOMORPHOMETRIC STUDY
JOURNAL OF PERIODONTOLOGY, 2008, 79: 1370-1377

(4) BARONE A, COVANI U
MAXILLARY ALVEOLAR RIDGE RECONSTRUCTION WITH NONVASCULARIZED AUTOGENOUS BLOCK BONE: CLINICAL RESULTS
JOURNAL OF ORAL AND MAXILLOFACIAL SURGERY, 2007, 65: 2039-2046

Putty

Гетерологичная кортикально-губчатая коллагенсодержащая предварительно увлажненная костная паста

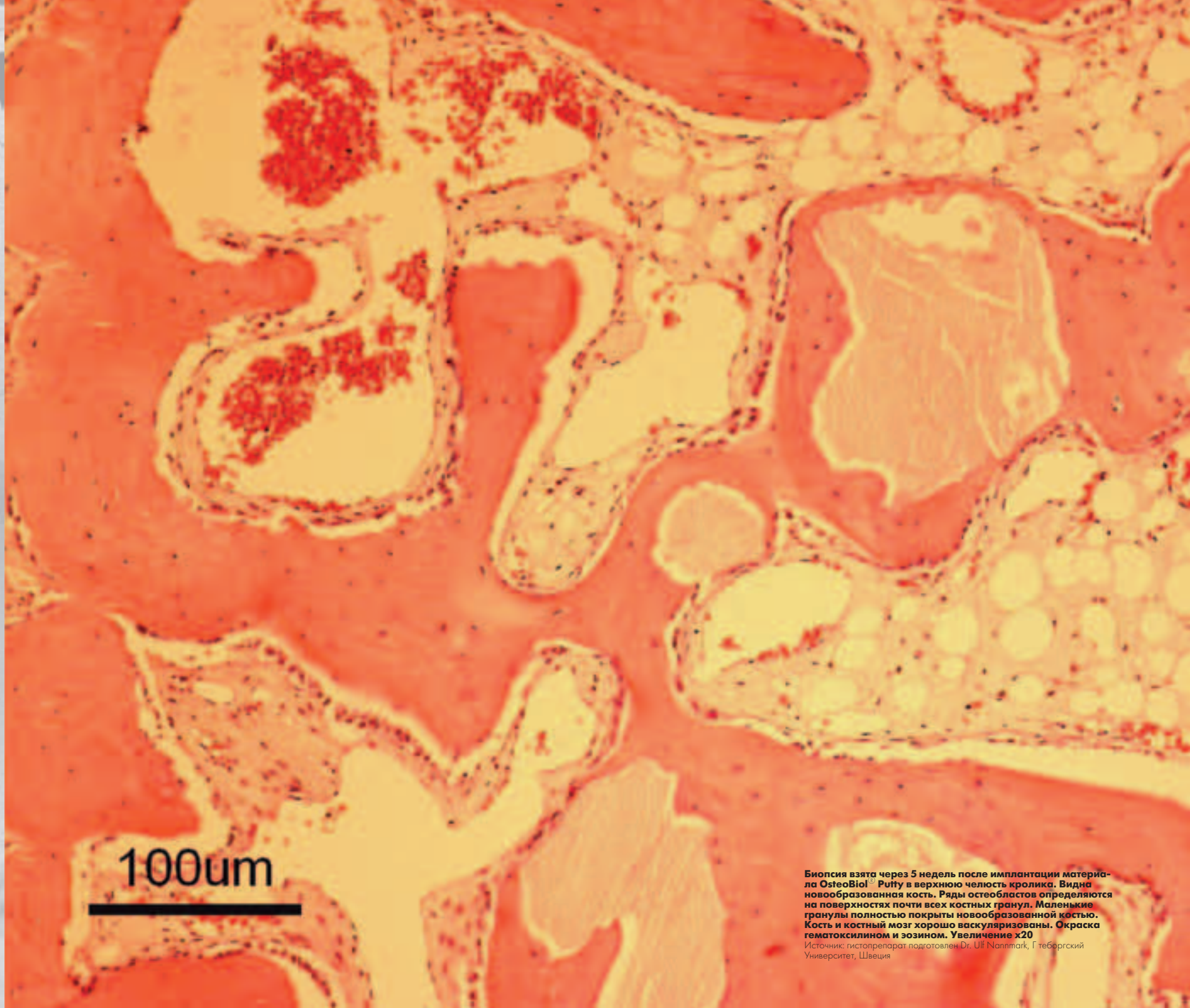

Биопсия взята через 5 недель после имплантации материала OsteoBiol® Putty в верхнюю челюсть кролика. Видна новообразованная кость. Ряды остеобластов определяются на поверхностях почти всех костных гранул. Маленькие гранулы полностью покрыты новообразованной костью. Кость и костный мозг хорошо васкуляризованы. Окраска гематоксилином и эозином. Увеличение x20

Источник: гистопрепарат подготовлен Dr. Ulf Nannmark, Гетеборгский Университет, Швеция

Свойства материала | Putty

СВОЙСТВА

Putty представляет собой костную пасту, содержащую не менее 80% измельченной гетерологичной костной смеси с размером гранул до 300 микрон и коллагеновый гель OsteoBiol® Gel 0. Особенности производственного процесса позволили сделать материал очень податливым и пластичным, поэтому им удобно заполнять свежие альвеолярные лунки и периимплантатные дефекты, окруженные стенками.

Содержащийся в материале коллаген способствует формированию кровяного сгустка и проникновению в аугментат клеток, участвующих в процессах заживления и регенерации. Условием успешной аугментации является стабильность биоматериала, поэтому Putty можно использовать только при наличии условий для его ретенции. Материал не следует применять для заполнения двухстеночных дефектов и при открытом синус-лифтинге.

ОСОБЕННОСТИ РАБОТЫ С МАТЕРИАЛОМ

Выдавив Putty в область дефекта, припасуйте его к стенкам без компрессии. Уберите отделившиеся от общей массы излишки, после чего ушейте мягкие ткани. Если материал используется для заполнения периимплантатного дефекта, то его рекомендуется закрыть мембраной Evolution.



Сканирующая электронная микроскопия: размер гранул OsteoBiol® Putty не превышает 300 микрон
Источник: с разрешения Dr. Ulf Nannmark, Гетеборгский Университет, Швеция

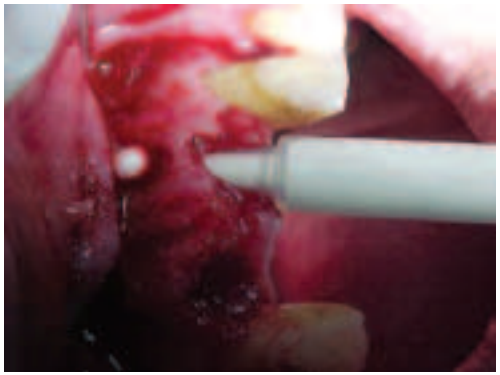

Закрытие фенестрации материалом OsteoBiol® Putty. Аугментат укрыт мембраной OsteoBiol® Evolution
Источник: с разрешения Dr. Atef Ismail Mohamed, Институт остеологии, Египет

Описание
Гетерологичная кортикально-губчатая предварительно увлажненная коллагенсодержащая костная паста

Коллаген
Сохранен + 20% коллагенового геля OsteoBiol® Gel 0

Характеристика
Паста на основе коллагенового геля с 80%-ным содержанием наполнителя в виде измельченной костной смеси

Состав
80% гранулированной смеси, 20% коллагенового геля

Размер гранул
До 300 микрон

Повторное вмешательство
≈ через 4 месяца

Форма выпуска
В шприцах: 0,5 см^3 / 3 x 0,5 см^3 / 3 x 0,25 см^3
Во флаконах: 1,0 см^3

НОМЕРА АРТИКУЛОВ

HPT01S	1 флакон	1 см^3	свиная
HPT01E	1 флакон	1 см^3	конская
HPT09S	1 шприц	0.5 см^3	свиная
HPT09E	1 шприц	0.5 см^3	конская
HPT35S	3 шприца	3x0.5 см^3	свиная
HPT35E	3 шприца	3x0.5 см^3	конская
HPT32S	3 шприца	3x0.25 см^3	свиная
HPT32E	3 шприца	3x0.25 см^3	конская

Клинические показания

ПОСТ-ЭКСТРАКЦИОННЫЕ ДЕФЕКТЫ

Подробная информация об
АЛЬВЕОЛЯРНОЙ РЕГЕНЕРАЦИИ
см. стр. 18

ЗАКРЫТЫЙ СИНУС-ЛИФТИНГ

Подробная информация о
ЗАКРЫТОМ СИНУС-ЛИФТИНГЕ
см. стр. 30

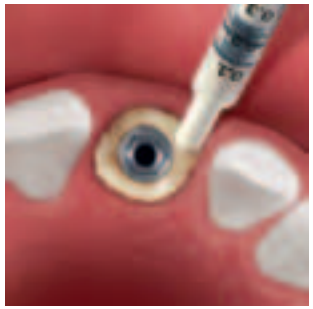

ПЕРИИМПЛАНТАТНЫЕ ДЕФЕКТЫ

Подробная информация о
ДЕГИСЦЕНЦИИ И ФЕНЕСТРАЦИИ
см. стр. 24

РАСЩЕПЛЕНИЕ ГРЕБНЯ

Подробная информация о
ГОРИЗОНТАЛЬНОЙ АУГМЕНТАЦИИ
см. стр. 42

НАУЧНЫЕ ПУБЛИКАЦИИ ПО МАТЕРИАЛУ OSTEOBIOL® PUTTY

COVANI U, AMERI S, CRESPI R, BARONE A
PRESERVAZIONE DEL PROCESSO ALVEOLARE CON OSSO ETEROLOGO. CONSIDERAZIONI ISTOLOGICHE
ITALIAN ORAL SURGERY, 2004, VOL 3, 1: 17-23

ARCURI C, CECCHETTI F, GERMANO F, MOTTA A, SANTACROCE C
CLINICAL AND HISTOLOGICAL STUDY OF A XENOGENIC BONE SUBSTITUTE USED AS A FILLER IN POSTEXTRACTIVE ALVEOLUS
MINERVA STOMATOLOGICA, 2005 JUN;54(6):351-62

COVANI U, BARONE A, CORNELINI R, CRESPI R
CLINICAL OUTCOME OF IMPLANTS PLACED IMMEDIATELY AFTER IMPLANT REMOVAL
JOURNAL OF PERIODONTOLOGY, 2006 APR;77(4):722-7

CALVO GUIRADO JL, PARDO ZAMORA G, SAEZ YUGUERO MR
RIDGE SPLITTING TECHNIQUE IN ATROPHIC ANTERIOR MAXILLA WITH IMMEDIATE IMPLANTS, BONE REGENERATION AND IMMEDIATE TEMPORISATION: A CASE REPORT
JOURNAL OF IRISH DENTAL ASSOCIATION, 2007 WINTER;53(4):187-90

NANNMARK U, AZARMEHR I
SHORT COMMUNICATION: COLLAGENATED CORTICO-CANCELLOUS PORCINE BONE GRAFTS. A STUDY IN RABBIT MAXILLARY DEFECTS
CLINICAL IMPLANT DENTISTRY AND RELATED RESEARCH, EPUB 2010

Источник: стоматологическая медиатека компании Tecnoss®

Основное показание – заполнение периимплантатных дефектов

СВОДКА КЛИНИЧЕСКИХ ПОКАЗАНИЙ

Имплантология: сохранение объема альвеолярного гребня[1]; заполнение периимплантатных дефектов после одномоментной имплантации (для достижения первичной стабильности имплантатов) и при комплексном лечении периимплантита; аугментация при расщеплении гребня.

При закрытом синус-лифтинге материал можно использовать в комбинации с Gen-Os, что упрощает заполнение субантрального пространства.

Хирургическая стоматология: альвеолярная регенерация, комплексное лечение гранулём и одонтогенных кист.

ОБЗОР КЛИНИЧЕСКИХ ПОКАЗАНИЙ

Материал Putty, произведенный по уникальной технологии Tecnoss®, очень податлив и пластичен. Шприцуемая форма идеально подходит для заполнения лунок после удаления зубов[1,2], а также периимплантатных и любых других дефектов, окруженных стенками.

Содержащийся в материале коллаген способствует формированию кровяного сгустка и проникновению в аугментат клеток, участвующих в процессах заживления и регенерации. Запатентованный производственный процесс Tecnoss® позволяет избежать керамизации гранул, благодаря чему резорбция материала происходит постепенно с параллельным формированием собственной кости[3].

Мягкая консистенция Putty способствует быстрому физиологичному заживлению мягких тканей. Материал обладает поистине уникальными свойствами и особенно подходит для регенерации периимплантатной кости.

Заполнение периимплантатного дефекта материалом OsteoBiol® Putty
Источник: стоматологическая медиатека компании Tecnoss®

После установки имплантата в лунку удаленного зуба материалом Putty можно заполнить пространства, оставшиеся между костными стенками и имплантатом[4].

Универсальность материала позволяет использовать его для заполнения любых периимплантатных дефектов с сохранившимися стенками. Главным условием успешной регенерации кости является стабильность аугментата. Именно поэтому Putty следует использовать только в тех случаях, когда дефект ограничен стенками. Примерами могут служить лунка с интактными стенками и расщепленный альвеолярный гребень[5].

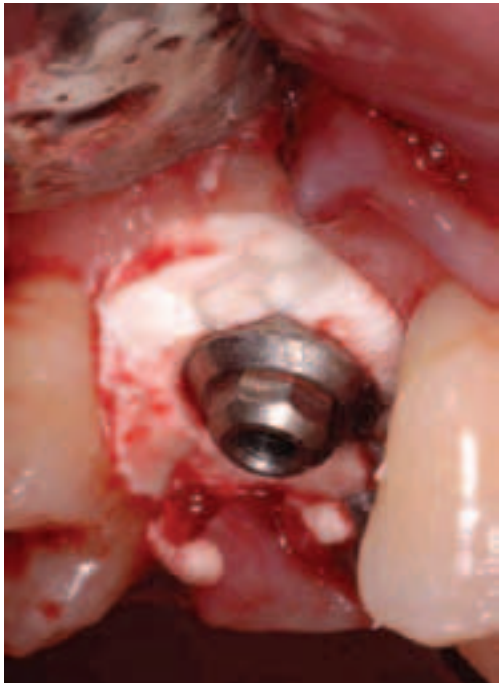

Заполнение периимплантатного дефекта материалом OsteoBiol® Putty
Источник: с разрешения Dr. Roberto Rossi, Генуя, Италия

Заполнение периимплантатного дефекта материалом OsteoBiol® Putty
Источник: стоматологическая медиатека компании Tecnoss®

БИБЛИОГРАФИЯ

(1) ARCURI C, CECCHETTI F, GERMANO F, MOTTA A, SANTACROCE C
CLINICAL AND HISTOLOGICAL STUDY OF A XENOGENIC SUBSTITUTE USED AS A FILLER IN POSTEXTRACTIVE ALVEOLUS
MINERVA STOMATOLOGICA, 2005, 54: 351-362.

(2) COVANI U, AMERI S, CRESPI R, BARONE A
PRESERVAZIONE DEL PROCESSO ALVEOLARE CON OSSO ETEROLOGO. CONSIDERAZIONI ISTOLOGICHE
ITALIAN ORAL SURGERY, 2004, 3: 17-23

(3) NANNMARK U, AZARMEHR I
SHORT COMMUNICATION: COLLAGENATED CORTICO-CANCELLOUS PORCINE BONE GRAFTS. A STUDY IN RABBIT MAXILLARY DEFECTS
CLINICAL IMPLANT DENTISTRY AND RELATED RESEARCH, EPUB 2010

(4) BARONE A, AMERI S, COVANI U
IMMEDIATE POSTEXTRACTION IMPLANTS: TREATMENT OF RESIDUAL PERI-IMPLANT DEFECTS. A RETROSPECTIVE ANALYSIS
EUROPEAN JOURNAL OF IMPLANT PROSTHODONTICS, 2006, 2: 99- 106

(5) CALVO GUIRADO JL, PARDO ZAMORA G, SAEZ YUGUERO MR
RIDGE SPLITTING TECHNIQUE IN ATROPHIC ANTERIOR MAXILLA WITH IMMEDIATE IMPLANTS, BONE REGENERATION AND IMMEDIATE TEMPORISATION: A CASE REPORT
JOURNAL OF THE IRISH DENTAL ASSOCIATION, 2007, 53: 187-190

Gel 40

Гетерологичный кортикально-губчатый коллагенсодержащий предварительно увлажненный костный гель

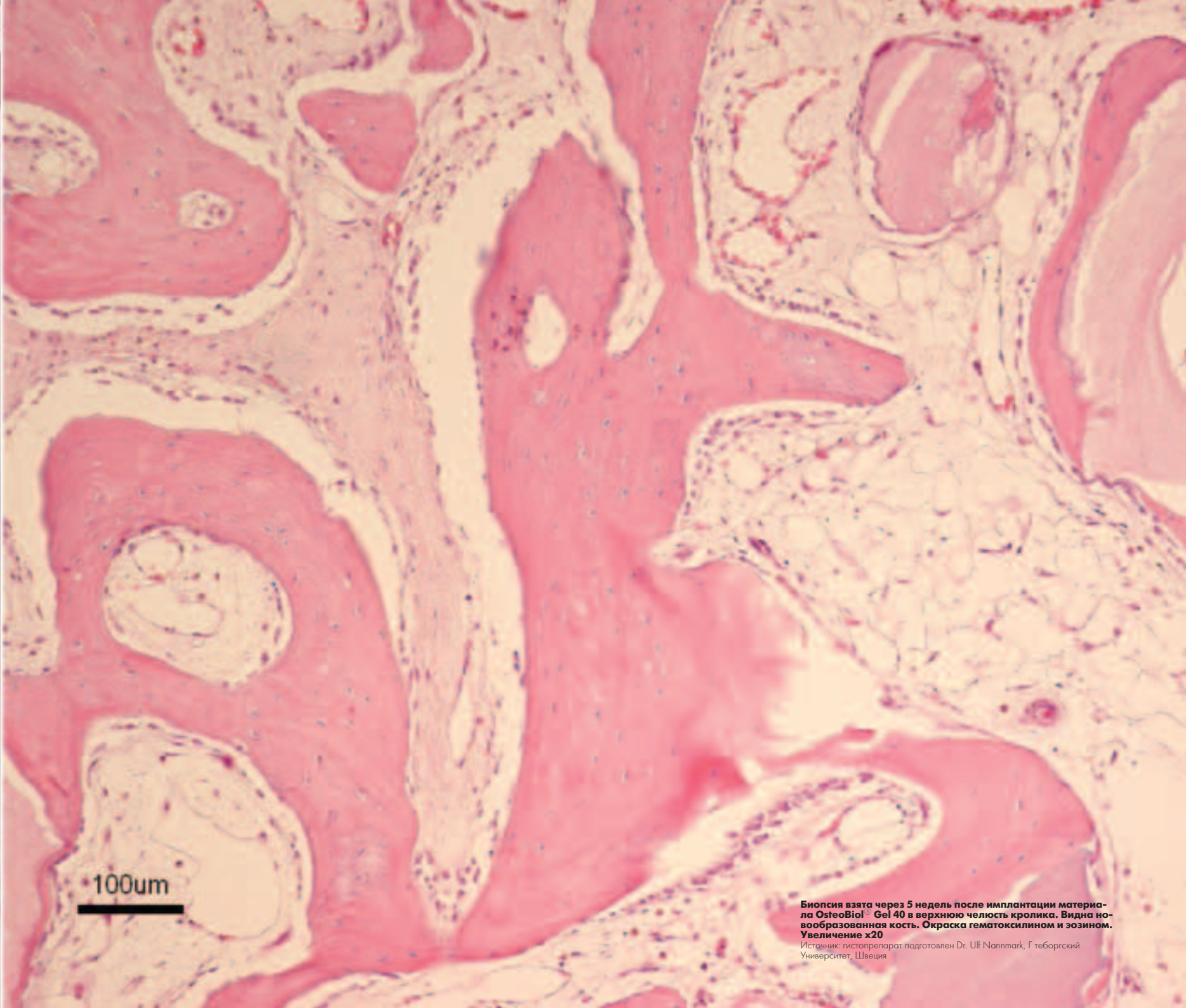

Биопсия взята через 5 недель после имплантации материала OsteoBiol® Gel 40 в верхнюю челюсть кролика. Видна новообразованная кость. Окраска гематоксилином и эозином. Увеличение x20

Источник: гистопрепарат подготовлен Dr. Ulf Nannmark, Г теборгский Университет, Швеция

Свойства материала | Gel 40

СВОЙСТВА

В ходе технологического процесса Tecnoss® коллагеновый матрикс, содержащий коллаген I и III типов, насыщается на 60% гетерологичной костной смесью, размер гранул которой не превышает 300 микрон. При температуре ниже 30°C материал имеет гелеобразную консистенцию; при более высокой температуре вязкость геля снижается и его можно смешать с водорастворимыми и/или жирорастворимыми лекарственными препаратами. Содержащийся в материале коллаген способствует формированию первичного кровяного сгустка и проникновению в аугментат клеток, участвующих в процессах заживления и регенерации. Кортикально-губчатая костная смесь играет роль каркаса.

Коллагеновая составляющая материала Gel 40 быстро и полностью резорбируется. Коллаген обладает противовоспалительными и эутрофическими свойствами и способствует рубцеванию. Липофильность геля обусловлена содержанием полиненасыщенных жирных кислот олеино-линолевого ряда, в том числе Омега 3 жирных кислот. Полученные непосредственно из исходного сырья, эти компоненты оказывают антиоксидантное действие и способствуют тканевой регенерации.

ОСОБЕННОСТИ РАБОТЫ С МАТЕРИАЛОМ

По вязкости и плотности материал Gel 40 напоминает клей. Это удобная для работы консистенция. Если материал покажется Вам слишком вязким, добавьте несколько капель тепловатого стерильного физиологического раствора и тщательно размешайте материал до однородности. Gel 40 при внесении в область дефекта смешивается с кровью, способствуя быстрому формированию первичного кровяного сгустка.

Материал OsteoBiol® Gel 40 уложен в область рецессии
Источник: с разрешения Dr. Daniele Cardaropoli, Турин, Италия

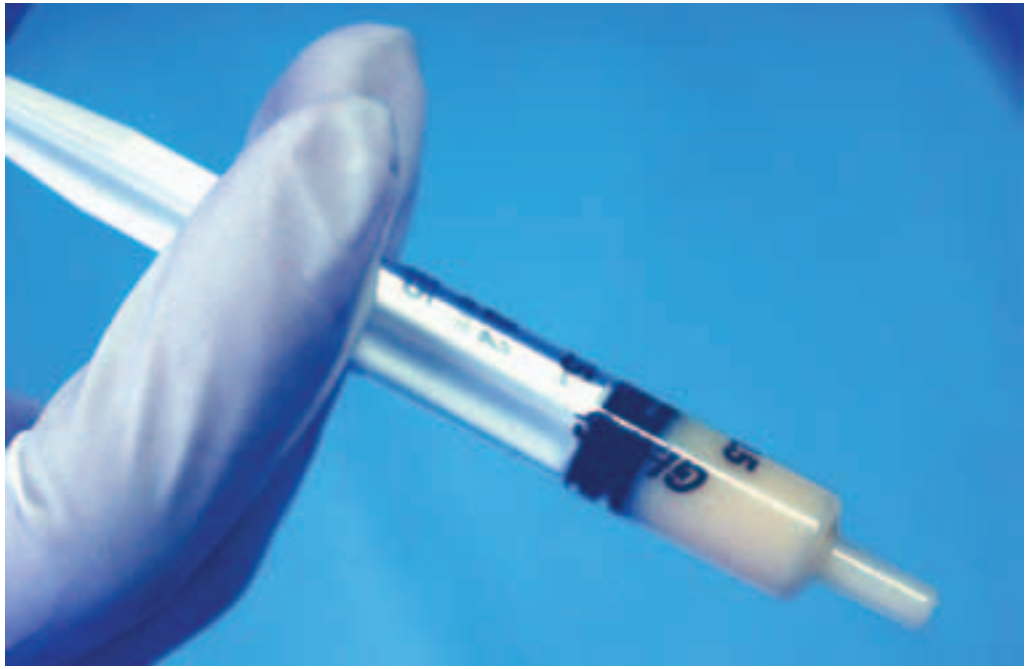

Gel 40 – шприцуемый костнозамещающий материал, полностью готовый к применению
Источник: стоматологическая медиатека компании Tecnoss®

Описание
Гетерологичный кортикально-губчатый предварительно увлажненный коллагенсодержащий костный гель

Коллаген
Сохранен + 40% коллагенового геля OsteoBiol® Gel 0

Характеристика
Коллаген I и III типов в форме геля с 60%-ным содержанием наполнителя в виде измельченной костной смеси

Состав
60% гранулированной смеси, 40% коллагенового геля

Размер гранул
До 300 микрон

Повторное вмешательство
≈ через 4 месяца

Форма выпуска
В шприцах: 0,5 см^3 / 3 x 0,5 см^3

НОМЕРА АРТИКУЛОВ
05GEL40S | 1 шприц | 0.5 см^3 | свиной
05GEL40E | 1 шприц | 0.5 см^3 | конский

15GEL40S | 3 шприца | 3x0.5 см^3 | свиной
15GEL40E | 3 шприца | 3x0.5 см^3 | конский

Клинические показания

ВНУТРИКОСТНЫЕ ДЕФЕКТЫ И ДЕСНЕВЫЕ РЕЦЕССИИ

Подробная информация о
ПАРОДОНТАЛЬНОЙ РЕГЕНЕРАЦИИ
см. стр. 48

ЗАКРЫТЫЙ СИНУС-ЛИФТИНГ

Подробная информация о
ЗАКРЫТОМ СИНУС-ЛИФТИНГЕ
см. стр. 30

Источник: стоматологическая медиатека компании Tecnoss®

НАУЧНЫЕ ПУБЛИКАЦИИ ПО МАТЕРИАЛУ OSTEOBIOL® GEL 40

BARONE A, CORNELINI R, CIAGLIA R, COVANI U
IMPLANT PLACEMENT IN FRESH EXTRACTION SOCKETS AND SIMULTANEOUS OSTEOTOME SINUS FLOOR ELEVATION: A CASE SERIES
INTERNATIONAL JOURNAL OF PERIODONTICS AND RESTORATIVE DENTISTRY, 2008 JUN;28(3):283-9

COVANI U, CORNELINI R, BARONE A
BUCCAL BONE AUGMENTATION AROUND IMMEDIATE IMPLANTS WITH AND WITHOUT FLAP ELEVATION: A MODIFIED APPROACH
INTERNATIONAL JOURNAL OF ORAL AND MAXILLOFACIAL IMPLANTS, 2008 SEP-OCT;23(5):841-6

CARDAROPOLI D, CARDAROPOLI G
HEALING OF GINGIVAL RECESSIONS USING A COLLAGEN MEMBRANE WITH A HEMINERALIZED XENOGRAFT: A RANDOMIZED CONTROLLED CLINICAL TRIAL
INTERNATIONAL JOURNAL OF PERIODONTICS AND RESTORATIVE DENTISTRY, 2009 FEB;29(1):59-67

NANNMARK U, AZARMEHR I
SHORT COMMUNICATION: COLLAGENATED CORTICO-CANCELLOUS PORCINE BONE GRAFTS. A STUDY IN RABBIT MAXILLARY DEFECTS
CLINICAL IMPLANT DENTISTRY AND RELATED RESEARCH, EPUB 2010

Уникальный гетерологичный костный гель

Заполнение трехстеночного внутрикостного дефекта материалом OsteoBiol® Gel 40
Источник: стоматологическая медиатека компании Tecnoss®

Заполнение субантрального пространства материалом OsteoBiol® Gel 40 при закрытом синус-лифтинге
Источник: с разрешения Prof. Dr. Jose Louis Calvo Guirado, Мурсия, Испания

Заполнение внутрикостного дефекта материалом OsteoBiol® Gel 40
Источник: с разрешения Dr. Walter Rao, Павия, Италия

СВОДКА КЛИНИЧЕСКИХ ПОКАЗАНИЙ

Закрытый синус-лифтинг; комплексное лечение пародонтальных дефектов и десневых рецессий. Gel 40 можно смешать с Gen-Os для стабилизации аугментата.

ОБЗОР КЛИНИЧЕСКИХ ПОКАЗАНИЙ

Особенности производственного процесса Tecnoss® позволили сделать материал очень податливым и пластичным[1]. Gel 40 полностью готов к применению и поставляется в шприцах, откуда его удобно вводить в субантральное пространство при закрытом синус-лифтинге[2], в глубокие и узкие пародонтальные дефекты, а также в трехстеночные внутрикостные дефекты. Gel 40 прекрасно подходит для восстановления кости при вестибулярных десневых рецессиях (вместе с мембраной Evolution)[3].

Содержащийся в материале коллаген способствует формированию кровяного сгустка и проникновению в аугментат клеток, участвующих в процессах заживления и регенерации.

Запатентованный производственный процесс Tecnoss® позволяет избежать керамизации гранул, что ускоряет резорбцию биоматериала с параллельным новообразованием кости[4].

Мягкая консистенция Gel 40 способствует быстрому физиологичному заживлению мягких тканей.

Заполнение субантрального пространства материалом OsteoBiol® Gel 40 при закрытом синус-лифтинге
Источник: стоматологическая медиатека компании Tecnoss®

БИБЛИОГРАФИЯ

(1) COVANI U, CORNELINI R, BARONE A
BUCCAL BONE AUGMENTATION AROUND IMMEDIATE IMPLANTS WITH AND WITHOUT FLAP ELEVATION: A MODIFIED APPROACH
THE INTERNATIONAL JOURNAL OF ORAL AND MAXILLOFACIAL IMPLANTS, 2008, 23: 841-846

(2) BARONE A, CORNELINI R, CIAGLIA R, COVANI U
IMPLANT PLACEMENT IN FRESH EXTRACTION SOCKETS AND SIMULTANEOUS OSTEOTOME SINUS FLOOR ELEVATION: A CASE SERIES
INTERNATIONAL JOURNAL OF PERIODONTICS AND RESTORATIVE DENTISTRY, 2008, 28:283-289

(3) CARDAROPOLI D, CARDAROPOLI G
HEALING OF GINGIVAL RECESSIONS USING A COLLAGEN MEMBRANE WITH A DEMINERALIZED XENOGRAFT: A RANDOMIZED CONTROLLED CLINICAL TRIAL
INT J PERIODONTICS RESTORATIVE DENT. 2009 FEB;29(1):59-67

(4) NANNMARK U, AZARMEHR I
SHORT COMMUNICATION: COLLAGENATED CORTICO-CANCELLOUS PORCINE BONE GRAFTS. A STUDY IN RABBIT MAXILLARY DEFECTS
CLINICAL IMPLANT DENTISTRY AND RELATED RESEARCH, EPUB 2010

Мембраны и костные пластины OsteoBiol®

МЕМБРАНЫ

Evolution

Гетерологичный перикард

Высушенная мембрана (одна поверхность гладкая; другая – микрошероховатая)

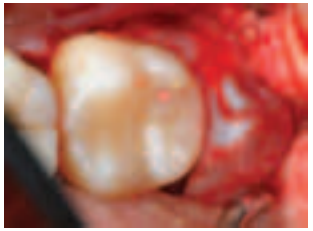

Special

Гетерологичный перикард

Прозрачная высушенная мембрана

Duo-Teck

Лиофилизированный конский коллаген + кость

Высушенная мембрана, покрытая измельченной костью

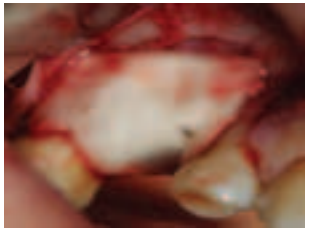

Derma

Свиная дерма

Высушенная мембрана

КОСТНЫЕ ПЛАСТИНЫ

Lamina

Кортикальная кость

Жесткая высушенная пластина, становится гибкой после увлажнения

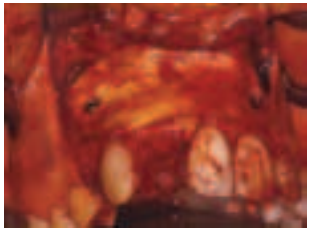



Сканирующая электронная микроскопия: коллагеновый матрикс мембраны OsteoBiol®

Источник: с разрешения центра Nobil Bio Ricerche, Виллафранка д'Асти, Италия

МЕМБРАНЫ

РАЗМЕР
Реальные размеры зависят от исходного материала и могут несколько отличаться от указанных ориентировочных.

ТОЛЩИНА
Реальная толщина зависит от состава исходного материала и может несколько отличаться от указанной ориентировочной.

ПРИМЕРНОЕ ВРЕМЯ РЕЗОРБЦИИ
Реальное время резорбции зависит от индивидуальных особенностей и от области аугментации и поэтому может отличаться от указанного ориентировочного.

	Размер	Толщина	Примерное время резорбции
Evolution стандартная	20x20, 30x30, 25x35		
Evolution тонкая	20x20, 30x30, 25x35		
Special	20x20, 30x30		
Duo-Teck	20x20		
Derma стандартная	30x30	2.00	
Derma тонкая	25x25		

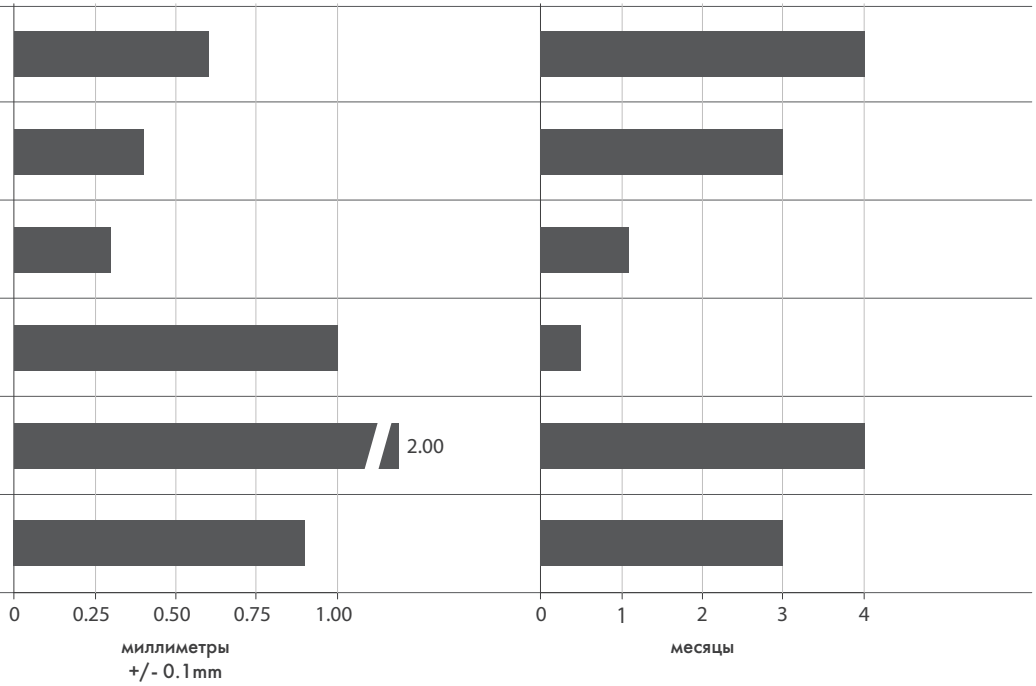

КОСТНЫЕ ПЛАСТИНЫ

РАЗМЕР
Реальные размеры зависят от исходного материала и могут несколько отличаться от указанных ориентировочных.

ТОЛЩИНА
Реальная толщина зависит от состава исходного материала и может несколько отличаться от указанной ориентировочной.

ПРИМЕРНОЕ ВРЕМЯ РЕЗОРБЦИИ
Реальное время резорбции зависит от индивидуальных особенностей и от области аугментации и поэтому может отличаться от указанного ориентировочного.

	Размер	Толщина	Примерное время резорбции
Lamina тонкая	25x25, 20x40, 25x35		
Lamina изогнутая	35x35 изогнутая		

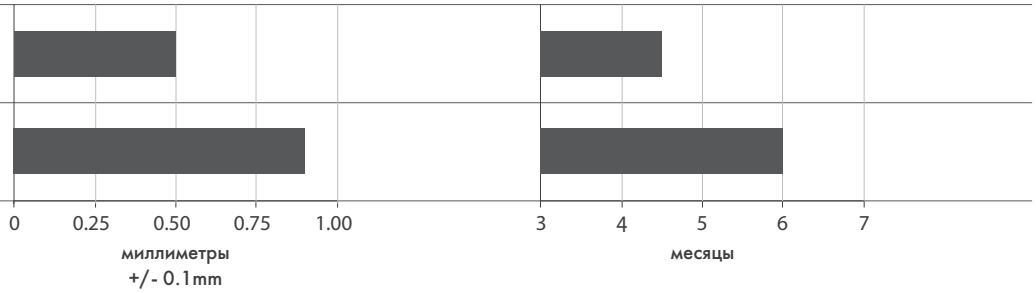

Источник: компания Tecnoss®

Evolution

Гетерологичный перикард



Сканирующая электронная микроскопия: коллагеновый матрикс мембраны OsteoBiol® Evolution
Источник: с разрешения центра Nobil Bio Ricerche, Виллафранка д'Асти, Италия

Свойства материала | Evolution

СВОЙСТВА

Полностью резорбируемая мембрана Evolution изготавливается из мезенхимальной ткани (гетерологичный перикард). Ее структура представлена плотными коллагеновыми волокнами. Мембрана очень прочная, что дает возможность:

>> наилучшим образом адаптировать ее к кости и мягким тканям,
>> просто и надежно сшить ее с подлежащими тканями,
>> создать плотный контакт между мембраной и костью / надкостницей,
>> обеспечить стабильность и продолжительную защиту аугментата.

ОСОБЕННОСТИ РАБОТЫ С МАТЕРИАЛОМ

Мембрану можно подрезать до нужных размеров стерильными ножницами. Затем мембрану следует смочить в тепловатом физиологическом растворе.

Когда мембрана станет пластичной, наложите ее на область дефекта.

При обнажении мембрана не инфицируется, ее плотный коллагеновый матрикс надежно защищает аугментат от инфекции. Ткани заживают вторичным натяжением.

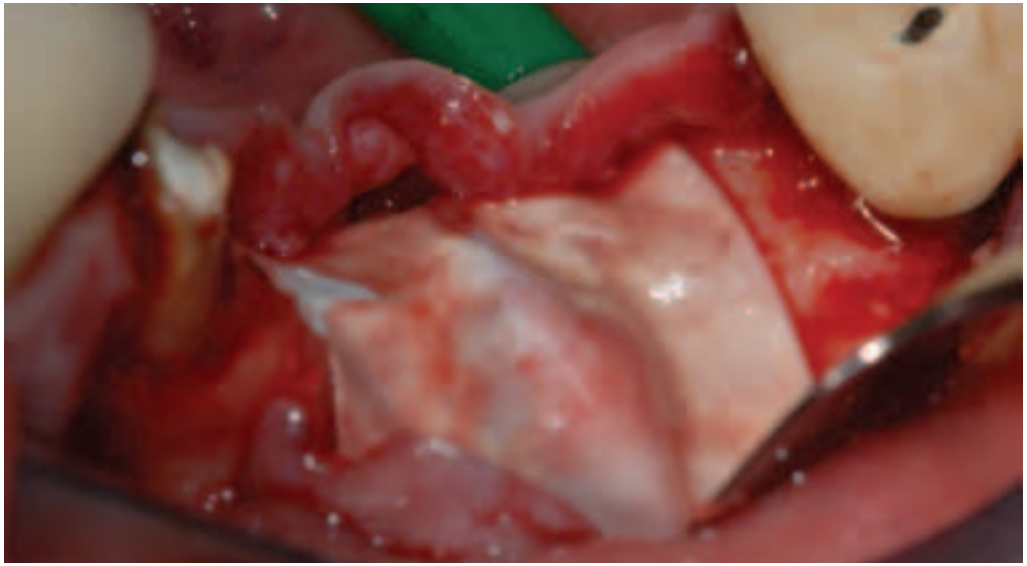

Мембрана OsteoBiol® Evolution стабилизирует и защищает аугментат
Источник: с разрешения Dr. Roberto Cocchetto, Дзевио, Италия



Мембрана OsteoBiol® Evolution
Источник: стоматологическая медиатека компании Tecnoss®

Описание
Гетерологичный перикард

Коллаген
Сохранен

Характеристика
Высушенная мембрана (одна сторона гладкая, другая – микрошероховатая)

Состав
100% перикард

Толщина
Тонкая: 0,4 мм ± 0,1 мм
Стандартная: 0,6 мм ± 0,1 мм

Примерное время резорбции
Тонкая ≈ 3 месяца
Стандартная ≈ 4 месяца

Форма выпуска
20x20 мм, 30x30 мм, 25x35 мм (овальная)

НОМЕРА АРТИКУЛОВ
EV02LLE | 20x20 мм | тонкая | конская
EV02HHE | 20x20 мм | стандартная | конская

EV03LLE | 30x30 мм | тонкая | конская
EV03HHE | 30x30 мм | стандартная | конская

EVOLLE | 25x35 мм (овальная) | тонкая | конская
EVOHHE | 25x35 мм (овальная) | стандартная | конская



Клинические показания

ОТКРЫТЫЙ СИНУС-ЛИФТИНГ

Подробная информация об
ОТКРЫТОМ СИНУС-ЛИФТИНГЕ
см. стр. 36

ПЕРИИМПЛАНТАТНЫЕ ДЕФЕКТЫ

Подробная информация о
ДЕГИСЦЕНЦИИ И ФЕНЕСТРАЦИИ
см. стр. 24

ВНУТРИКОСТНЫЕ ДЕФЕКТЫ

Подробная информация о
ПАРОДОНТАЛЬНОЙ РЕГЕНЕРАЦИИ
см. стр. 48

ПОСТ ЭКСТРАКЦИОННЫЕ ДЕФЕКТЫ

Подробная информация об
АЛЬВЕОЛЯРНОЙ РЕГЕНЕРАЦИИ
см. стр. 18

ДВУХСТЕНОЧНЫЕ ДЕФЕКТЫ

Подробная информация о
ГОРИЗОНТАЛЬНОЙ АУГМЕНТАЦИИ
см. стр. 42

Источник: стоматологическая медиатека компании Tecnoss®

НАУЧНЫЕ ПУБЛИКАЦИИ ПО МАТЕРИАЛУ OSTEOBIOL® EVOLUTION

BARONE A, CRESPI R, ALDINI NN, FINI M, GIARDINO R, COVANI U
MAXILLARY SINUS AUGMENTATION: HISTOLOGIC AND HISTOMORPHOMETRIC ANALYSIS
INTERNATIONAL JOURNAL OF ORAL AND MAXILLOFACIAL IMPLANTS, 2005 JUL-AUG;20(4):519-25

BARONE A, AMERI S, COVANI U
IMMEDIATE POSTEXTRACTION IMPLANTS: TREATMENT OF RESIDUAL PERI-IMPLANT DEFECTS. A RETROSPECTIVE ANALYSIS
EUROPEAN JOURNAL OF IMPLANT PROSTHODONTICS, 2006, 2: 99-106

BARONE A, SANTINI S, SBORDONE L, CRESPI R, COVANI U
A CLINICAL STUDY OF THE OUTCOMES AND COMPLICATIONS ASSOCIATED WITH MAXILLARY SINUS AUGMENTATION
INTERNATIONAL JOURNAL OF ORAL AND MAXILLOFACIAL IMPLANTS, 2006 JAN-FEB;21(1):81-5

COVANI U, BARONE A, CORNELINI R, CRESPI R
CLINICAL OUTCOME OF IMPLANTS PLACED IMMEDIATELY AFTER IMPLANT REMOVAL
JOURNAL OF PERIODONTOLOGY, 2006 APR;77(4):722-7

BARONE A, SANTINI S, MARCONCINI S, GIACOMELLI L, GHERLONE E, COVANI U
OSTEOTOMY AND MEMBRANE ELEVATION DURING THE MAXILLARY SINUS AUGMENTATION PROCEDURE. A COMPARATIVE STUDY: PIEZOELECTRIC DEVICE VS. CONVENTIONAL ROTATIVE INSTRUMENTS
CLINICAL ORAL IMPLANTS RESEARCH, 2008 MAY;19(5):511-5. EPUB 2008 MAR 26

COVANI U, CORNELINI R, BARONE A
BUCCAL BONE AUGMENTATION AROUND IMMEDIATE IMPLANTS WITH AND WITHOUT FLAP ELEVATION: A MODIFIED APPROACH
INTERNATIONAL JOURNAL OF ORAL AND MAXILLOFACIAL IMPLANTS, 2008 SEP-OCT;23(5):841-6

CARDAROPOLI D, CARDAROPOLI G
PRESERVATION OF THE POSTEXTRACTION ALVEOLAR RIDGE: A CLINICAL AND HISTOLOGIC STUDY
INTERNATIONAL JOURNAL OF PERIODONTICS AND RESTORATIVE DENTISTRY, 2008 OCT;28(5):469-77

NANNMARK U, SENNERBY L
THE BONE TISSUE RESPONSES TO PREHYDRATED AND COLLAGENATED CORTICO-CANCELLOUS PORCINE BONE GRAFTS: A STUDY IN RABBIT MAXILLARY DEFECTS
CLINICAL IMPLANT DENTISTRY AND RELATED RESEARCH, 2008 DEC;10(4):264-70. EPUB 2008 JAN 30

SCARANO A, PIATTELLI A, PERROTTI V, MANZON L, IEZZI G
MAXILLARY SINUS AUGMENTATION IN HUMANS USING CORTICAL PORCINE BONE: A HISTOLOGICAL AND HISTOMORPHOMETRICAL EVALUATION AFTER 4 AND 6 MONTHS
CLINICAL IMPLANT DENTISTRY AND RELATED RESEARCH, 2009

CARDAROPOLI D, CARDAROPOLI G
HEALING OF GINGIVAL RECESSIONS USING A COLLAGEN MEMBRANE WITH A HEMINERALIZED XENOGRAFT: A RANDOMIZED CONTROLLED CLINICAL TRIAL
INTERNATIONAL JOURNAL OF PERIODONTICS AND RESTORATIVE DENTISTRY, 2009 FEB;29(1):59-67

Естественная эволюция коллагеновых мембран

СВОДКА КЛИНИЧЕСКИХ ПОКАЗАНИЙ

Хирургическая стоматология и травматология: закрытие протяженных дефектов, когда есть риск расхождения краев раны (стандартная мембрана).

Имплантология: закрытие антростомы и двухстеночного дефекта, заполненного костнозамещающим материалом.

Пародонтология: защита аугментата во внутрикостном дефекте при наличии риска расхождения краев раны; спейсер при десневых рецессиях (тонкая мембрана).

Помимо оказания эутрофического эффекта, мембрана Evolution стабилизирует аугментат и обеспечивает длительную защиту от внешней среды.

ОБЗОР КЛИНИЧЕСКИХ ПОКАЗАНИЙ

Полностью резорбируемая мембрана Evolution изготавливается из мезенхимальной ткани (гетерологичный перикард).

Экспериментальные гистологические исследования показали, что барьерная функция мембраны сохраняется по меньшей мере 8 недель[1].

При обнажении мембрана не инфицируется, ее плотный коллагеновый матрикс надежно защищает аугментат от инфекции. Ткани заживают вторичным натяжением.

Это особенно важно при закрытии мембраной лунки удаленного моляра после ее заполнения костнозамещающим материалом. В таких случаях мягких тканей, как правило, оказывается недостаточно для полного укрытия аугментата[2].

Антростому при открытом синус-лифтинге рекомендуется закрывать стандартной мембраной Evolution[3-5]. Тонкую мембрану Evolution или мембрану OsteoBiol® Special (см. стр. 90) рекомендуется использовать как прокладку между слизистой верхнечелюстной пазухи и костнозамещающим материалом. Так, мембрана будет предохранять слизистую от разрыва под давлением аугментата.

Мембрана Evolution служит прекрасным материалом для укрытия аугментата в периимплантатном[6] / пародонтальном дефекте.

Тонкая мембрана Evolution с успехом используется в комбинации с материалом OsteoBiol® Gel 40 при лечении десневых рецессий[7].

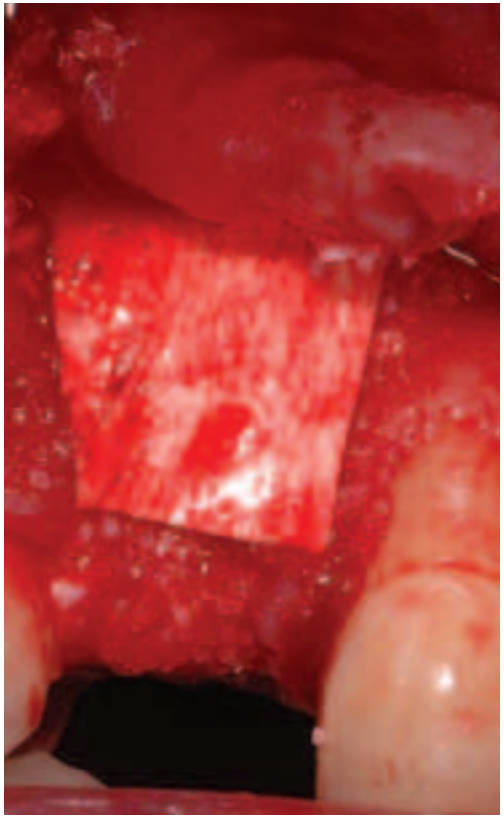

Защита аугментата мембраной OsteoBiol® Evolution
Источник: с разрешения Dr. Roberto Rossi, Генуя, Италия

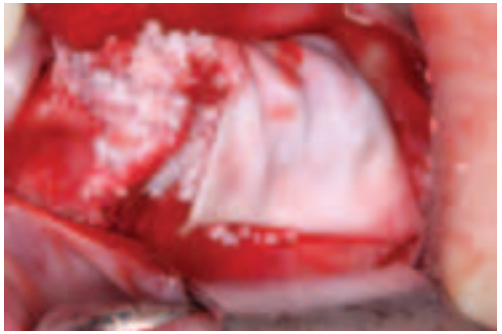

Стабилизация аугментата мембраной OsteoBiol® Evolution
Источник: с разрешения Dr. Francesco Vedove, Бассано-дель-Граппа, Италия

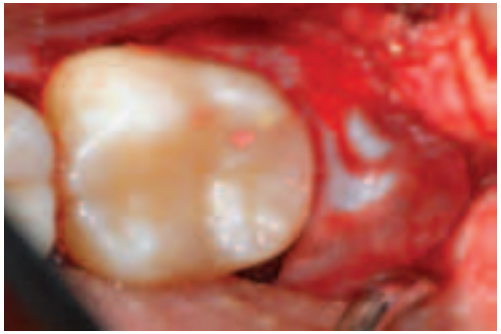

Аугментат во внутрикостном дефекте закрыт мембраной OsteoBiol® Evolution
Источник: с разрешения Dr. R. Abundo и Dr. G. Corrente, Турин, Италия

Укрытие внутрикостного дефекта мембраной OsteoBiol® Evolution
Источник: с разрешения Dr. Roberto Rossi, Генуя, Италия

БИБЛИОГРАФИЯ

(1) NANNMARK U, SENNERBY L
THE BONE TISSUE RESPONSES TO PREHYDRATED AND COLLAGENATED CORTICO-CANCELLOUS PORCINE BONE GRAFTS. A STUDY IN RABBIT MAXILLARY DEFECTS
CLINICAL IMPLANT DENTISTRY AND RELATED RESEARCH, 2008, 10: 264-270

(2) CARDAROPOLI D, CARDAROPOLI G
PRESERVATION OF THE POSTEXTRACTION ALVEOLAR RIDGE: A CLINICAL AND HISTOLOGIC STUDY
THE INTERNATIONAL JOURNAL OF PERIODONTICS AND RESTORATIVE DENTISTRY, 2008, 28: 469-477

(3) BARONE A, CRESPI R, NICOLI ALDINI N, FINI M, GIARDINO R, COVANI U
MAXILLARY SINUS AUGMENTATION: HISTOLOGIC AND HISTOMORPHOMETRIC ANALYSIS
THE INTERNATIONAL JOURNAL OF ORAL AND MAXILLOFACIAL IMPLANTS, 2005, 20: 519-525

(4) BARONE A, MARCONCINI S, SANTINI S, COVANI U
OSTEOTOMY AND MEMBRANE ELEVATION DURING THE MAXILLARY SINUS AUGMENTATION PROCEDURE. A COMPARATIVE STUDY: PIEZOELECTRIC DEVICE VS. CONVENTIONAL ROTATIVE INSTRUMENTS
CLINICAL ORAL IMPLANTS RESEARCH, 2008, 19: 511-515

(5) BARONE A, SANTINI S, SBORDONE L, CRESPI R, COVANI U
A CLINICAL STUDY OF THE OUTCOMES AND COMPLICATIONS ASSOCIATED WITH MAXILLARY SINUS AUGMENTATION
THE INTERNATIONAL JOURNAL OF ORAL AND MAXILLOFACIAL IMPLANTS, 2006, 26: 81-85

(6) BARONE A, AMERI S, COVANI U
IMMEDIATE POSTEXTRACTION IMPLANTS: TREATMENT OF RESIDUAL PERI-IMPLANT DEFECTS. A RETROSPECTIVE ANALYSIS
EUROPEAN JOURNAL OF IMPLANT PROSTHODONTICS, 2006, 2: 99-106

(7) CARDAROPOLI D, CARDAROPOLI G
HEALING OF GINGIVAL RECESSIONS USING A COLLAGEN MEMBRANE WITH A HEMINERALIZED XENOGRAFT: A RANDOMIZED CONTROLLED CLINICAL TRIAL
INT J PERIODONTICS RESTORATIVE DENT. 2009 FEB;29(1):59-67

Lamina

Гетерологичная кортикальная кость

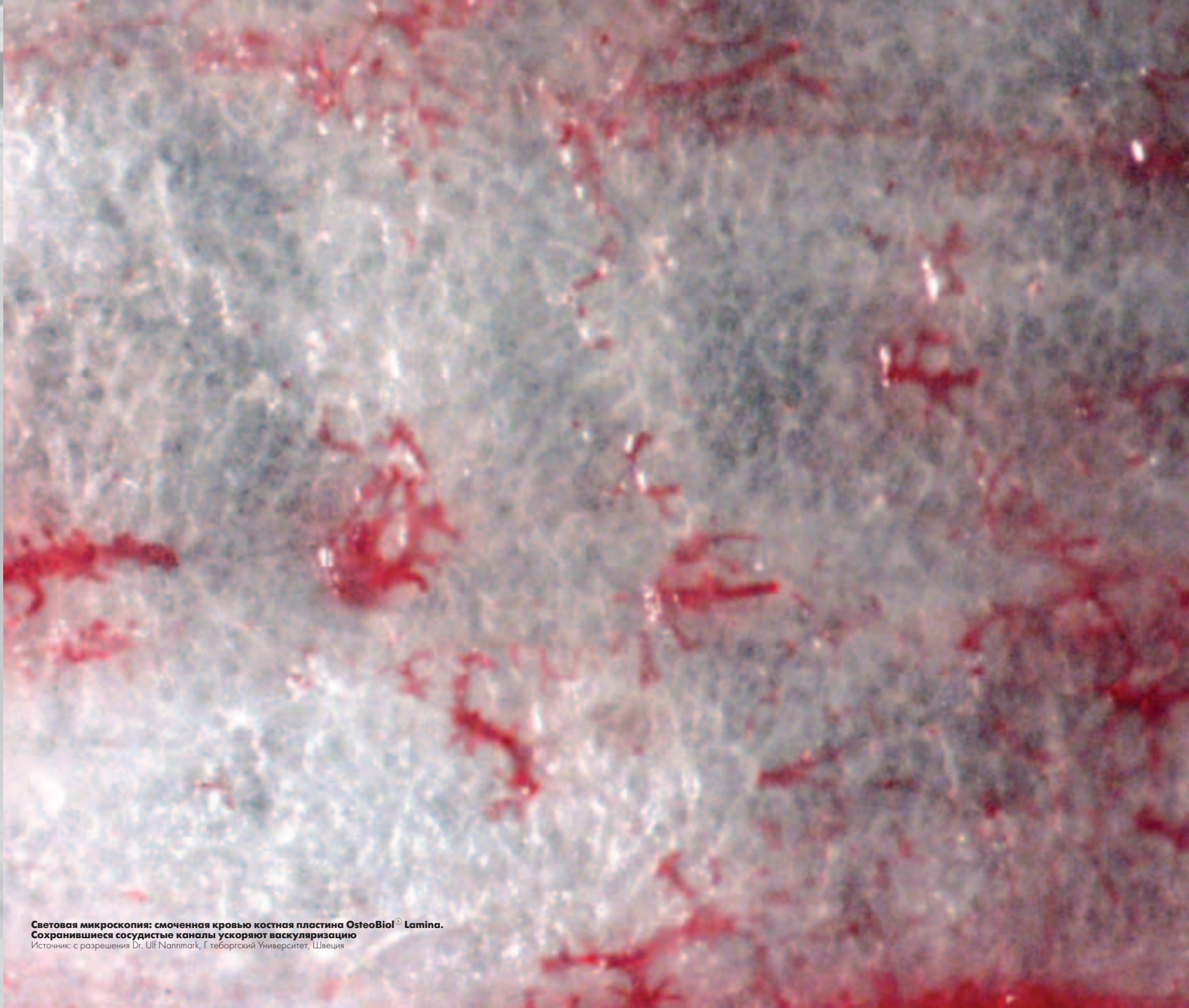

Световая микроскопия: смоченная кровью костная пластина OsteoBiol® Lamina.
Сохранившиеся сосудистые каналы ускоряют васкуляризацию
Источник: с разрешения Dr. Ulf Nannmark, Гтеборгский Университет, Швеция

Свойства материала | Lamina

СВОЙСТВА

Пластина OsteoBiol® Cortical Lamina изготавливается из гетерологичной кортикальной кости по эксклюзивной технологии Tecnoss®, позволяющей избежать керамизации кристаллов гидроксиапатита и за счет этого сократить сроки физиологической резорбции материала.

После поверхностной декальцификации пластина становится эластичной; компактная структура исходной кости при этом сохраняется. Края у пластины мягкие, поэтому они не травмируют окружающие ткани.

Полужесткая пластина OsteoBiol® Curved Lamina, в отличие от тонкой пластины OsteoBiol® Lamina, имеет изогнутую форму и не требует предварительного смачивания.

ОСОБЕННОСТИ РАБОТЫ С МАТЕРИАЛОМ

Пластину OsteoBiol® Cortical Lamina можно подрезать стерильными ножницами, а затем поместить в стерильный физиологический раствор на 5-10 минут.

Когда пластина станет пластичной, ее следует уложить на область дефекта и фиксировать титановыми микровинтами или пришить к окружающим тканям.

Пластину OsteoBiol® Curved Lamina не следует смачивать. Необходимо лишь аккуратно обрезать ее по форме дефекта стерильными ножницами и, уложив на место, обязательно фиксировать винтами остеосинтеза. Консистенция пластины позволяет достичь полного заживления раны вторичным натяжением, поэтому при случайном обнажении ее не требуется убирать, если только нет выраженных признаков инфицирования.

OsteoBiol® Curved Lamina
Источник: стоматологическая медиатека компании Tecnoss®

OsteoBiol® Lamina
Источник: стоматологическая медиатека компании Tecnoss®

Описание
Гетерологичная кость

Коллаген
Сохранен

Характеристика
Жесткая высушенная пластина, после смачивания становится гибкой

Состав
100% кортикальная кость

Толщина
Тонкая: 0,4-0,6 мм
Средняя изогнутая: 0,8-1,0 мм

Примерное время резорбции
Тонкая: ≈ 5 месяцев
Средняя изогнутая: ≈ 6 месяцев

Форма выпуска
Тонкая: 25x25 мм / 20x40 мм / 25x35 мм (овальная)
Средняя изогнутая: 35x35 мм

НОМЕРА АРТИКУЛОВ
LS25FS | 25x25x(0.4-0.6) мм | тонкая | свиная
LS25FE | 25x25x(0.4-0.6) мм | тонкая | конская

LS24FS | 20x40x(0.4-0.6) мм | тонкая | свиная
LS24FE | 20x40x(0.4-0.6) мм | тонкая | конская

LS23FS | 25x35x(0.4-0.6) мм (овальная) | тонкая | свиная
LS23FE | 25x35x(0.4-0.6) мм (овальная) | тонкая | конская

LS10HS | 35x35x(0.8-1.0) мм | средняя изогнутая | свиная
LS10HE | 35x35x(0.8-1.0) мм | средняя изогнутая | конская

Клинические показания

ДВУХСТЕНОЧНЫЕ ДЕФЕКТЫ

Подробная информация о
ГОРИЗОНТАЛЬНОЙ АУГМЕНТАЦИИ
см. стр. 42

НАУЧНЫЕ ПУБЛИКАЦИИ ПО МАТЕРИАЛУ OSTEOBIOL® LAMINA

RINNA C, UNGARI C, SALTAREL A, CASSONI A, REALE G
ORBITAL FLOOR RESTORATION
JOURNAL OF CRANIOFACIAL SURGERY, 2005 NOV;16(6):968-72

SCARANO A, PIATTELLI M, CARINCI F, PERROTTI V
REMOVAL, AFTER 7 YEARS, OF AN IMPLANT DISPLACED INTO THE MAXILLARY SINUS. A CLINICAL AND HISTOLOGIC CASE REPORT
JOURNAL OF OSSEOINTEGRATION, 2009

GRENGA PL, REALE G, COFONE C, MEDURI A, CERUTI P, GRENGA R
HESS AREA RATIO AND DIPLOPIA: EVALUATION OF 30 PATIENTS UNDERGOING SURGICAL REPAIR FOR ORBITAL BLOW-OUT FRACTURE
OPHTHALMIC PLASTIC AND RECONSTRUCTIVE SURGERY, 2009; 25(2)

RINNA C, REALE G, FORESTA E, MUSTAZZA MC
MEDIAL ORBITAL WALL RECONSTRUCTION WITH SWINE BONE CORTEX
THE JOURNAL OF CRANIOFACIAL SURGERY, 2009; 20(3)

Источник: стоматологическая медиатека компании Tecnoss®

Уникальный барьер из кортикальной кости

СВОДКА КЛИНИЧЕСКИХ ПОКАЗАНИЙ

Хирургическая стоматология и травматология: стабилизация и защита аугментата в протяженном дефекте, когда есть риск расхождения краев раны. Пластина хорошо адаптируется к подлежащей кости и окружающим мягким тканям.

Имплантология: защита и стабилизация аугментата в двухстеночных или периимплантатных дефектах в эстетически значимых областях.

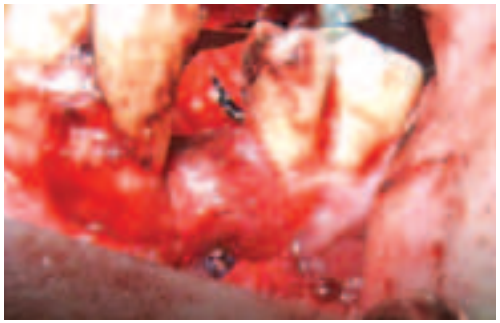

Горизонтальная аугментация с использованием пластины OsteoBiol® Curved Lamina. Фиксация винтами остеосинтеза
Источник: с разрешения Dr. Andrea Pavanetto, Морано ди Мира, Италия

Горизонтальная аугментация с использованием пластины OsteoBiol® Curved Lamina
Источник: с разрешения Dr. Guido Miele, Сальцано, Италия

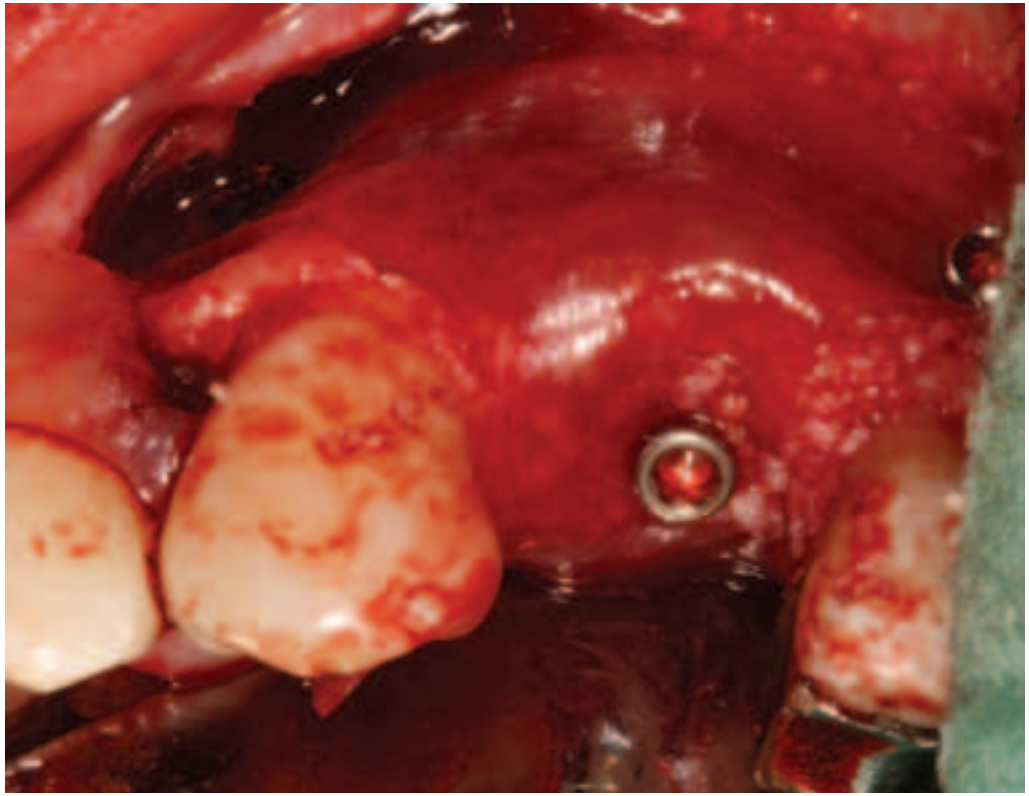

Фиксация пластины OsteoBiol® Curved Lamina после горизонтальной аугментации
Источник: с разрешения Dr. Luca Giovanni Maria Pagliani, Милан, Италия

ОБЗОР КЛИНИЧЕСКИХ ПОКАЗАНИЙ

Пластина Cortical Lamina изготавливается из гетерологичной кортикальной кости. После поверхностной декальцификации кость размягчается, при этом сохраняя свою компактную структуру. После смачивания тонкая пластина становится гибкой, и ее легко уложить в область дефекта, придав необходимую форму. Полужесткая пластина надежно защищает аугментат после фиксации винтами остеосинтеза. Это особенно важно при создании пространства под костнозамещающий материал в эстетически значимой зоне, а также при горизонтальной аугментации в области двухстеночных дефектов. Пластину Lamina также можно использовать при реконструкциях дна глазницы[1,2] – см. информацию о материале Semi-Soft Cortical Lamina на стр. 96.

Толщина пластины Curved Lamina составляет 0,8-1,0 мм. Пластина не требует предварительного смачивания. Особым показанием к ее использованию является регенерация кости в области лунок с дефектом стенки (в комбинации с материалом OsteoBiol® mp3).

БИБЛИОГРАФИЯ

(1) RINNA C, UNGARI C, SALTAREL A, CASSONI A, REALE G
CLINICAL NOTES. ORBITAL FLOOR RESTORATION
THE JOURNAL OF CRANIOFACIAL SURGERY, 2005, 16: 968-972

(2) RINNA C, REALE G, FORESTA E, MUSTAZZA MC
MEDIAL ORBITAL WALL RECONSTRUCTION WITH SWINE BONE CORTEX
THE JOURNAL OF CRANIOFACIAL SURGERY, 2009; 20(3)

Материалы целевого использования

Материалы, специально созданные для частных клинических случаев

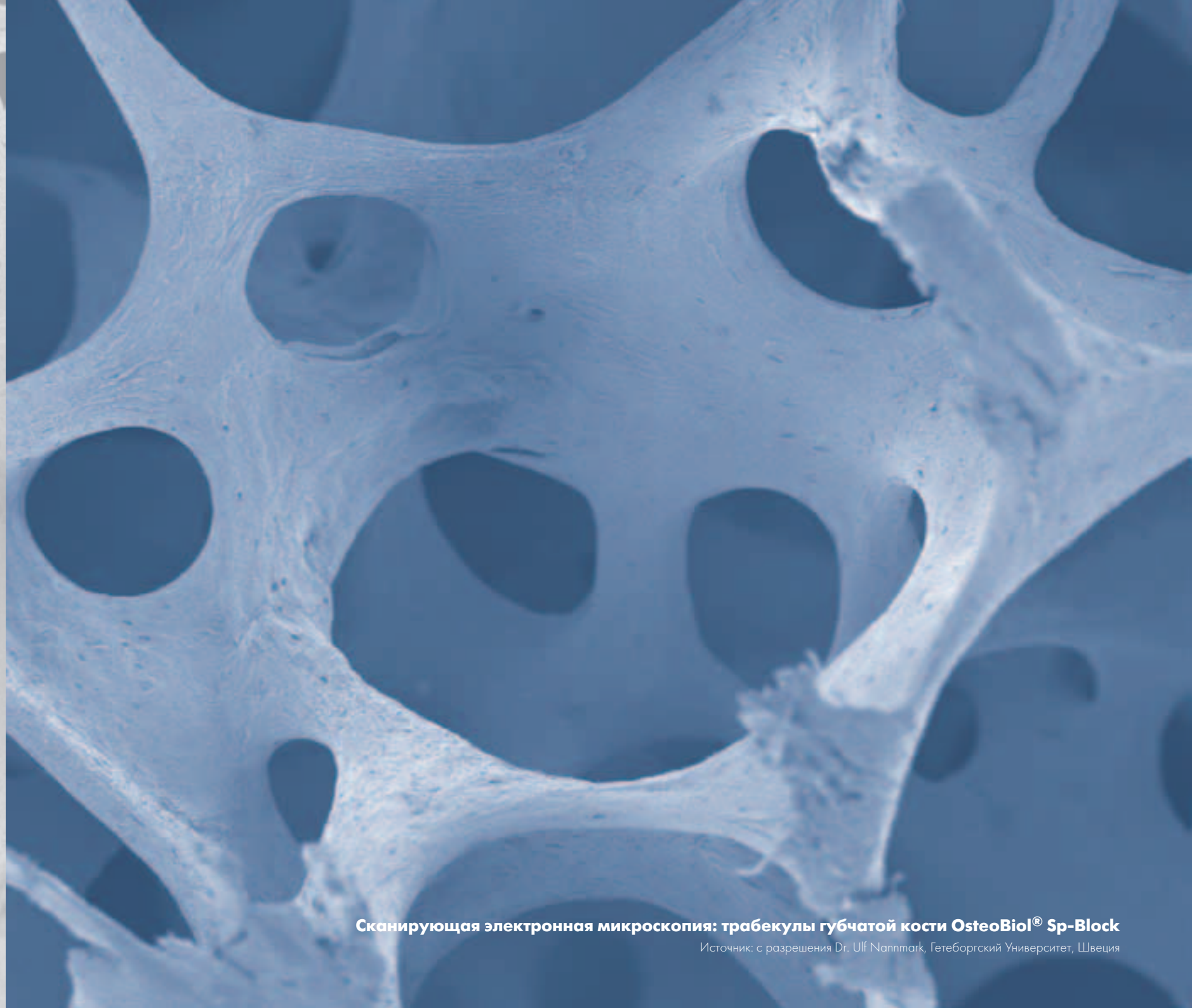

Сканирующая электронная микроскопия: трабекулы губчатой кости OsteoBiol® Sp-Block

Источник: с разрешения Dr. Ulf Nannmark, Гетеборгский Университет, Швеция

Материалы, специально созданные для частных клинических случаев

Sp-Block

Благодаря своей жесткости, OsteoBiol® Sp-Block хорошо сохраняет объем. Это имеет существенное значение при регенерации кости в области крупных дефектов. Содержащийся в препарате коллаген благоприятствует формированию кровяного сгустка и проникновению в аугментат клеток, строящих новые ткани. Восстановление кости в области дефекта идет по типу полного заживления (restitutio ad integrum).

Дополнительная информация – см. стр. 86

Apatos

Это биоматериал ксеногенного происхождения, по своим свойствам напоминающий минерализованную человеческую кость, поэтому его можно использовать в качестве альтернативы аутогенной кости. Естественные микропоры материала OsteoBiol® Apatos упрощают и тем самым ускоряют процесс новообразования кости в области дефекта.

Дополнительная информация – см. стр. 87

Tablet

Гранулы измельченной гетерологичной кости, смешанной с коллагеном. Материал Tablet служит для заполнения лунки удаленного зуба; он оказывает быстро наступающий, устойчивый противовоспалительный и антигеморрагический эффект.

Дополнительная информация – см. стр. 88

Duo-Teck



Биосовместимая, быстро резорбируемая мембрана, изготовленная из лиофилизированного коллагена конского происхождения. В отличие от других мембран, Duo-Teck покрыта с одной стороны тонким слоем измельченной кости конского происхождения. Костное покрытие придает мембране стабильность и прочность. Мембрана надежно защищает аугментат и дает возможность ушить мягкие ткани без натяжения.

Дополнительная информация – см. стр. 89

Special

Супертонкая, высушенная, полностью резорбируемая мембрана из мезенхимальных тканей (гетерологичного перикарда). После смачивания мембрана становится прозрачной и гибкой. Она направляет растущий эпителий и не дает ему проникнуть в область ожидаемого новообразования кости. Т.о. мембрана Special способствует оптимальной регенерации подлежащей костной ткани.

Дополнительная информация – см. стр. 90

Derma

Полностью резорбируемая мембрана свиного происхождения. Это прочная мембрана плотной консистенции; она прекрасно стабилизирует подлежащий аугментат в области крупного дефекта и долго служит ему защитой. Помимо этого Derma оказывает барьерный эффект, направляя растущий эпителий и препятствуя его проникновению внутрь.

Дополнительная информация – см. стр. 91

Блок коллагенсодержащей губчатой кости

OsteoBiol® Sp-Block

СВОЙСТВА

Эксклюзивная технология производства блоков губчатой кости конского происхождения позволяет избежать керамизации кристаллов гидроксиапатита и за счет этого сократить сроки физиологической резорбции материала. Sp-Block способствует новообразованию кости. Благодаря своей жесткости, он хорошо сохраняет объем. Это имеет существенное значение при регенерации кости в области крупных дефектов. Содержащийся в препарате коллаген благоприятствует формированию кровяного сгустка и проникновению в аугментат клеток, строящих новые ткани. Восстановление кости в области дефекта идет по типу полного заживления (restitutio ad integrum).

ОСОБЕННОСТИ РАБОТЫ С МАТЕРИАЛОМ

Перед использованием материал необходимо поместить на 5-10 минут в тепловатый стерильный физиологический раствор или раствор антибиотика.

Смоченный Sp-Block укладывается в область дефекта. Для обеспечения максимального контакта с принимающим ложем с последнего необходимо снять кортикальный слой. Блок обязательно фиксируется винтами остеосинтеза и перекрывается резорбируемой мембраной (Evolution).

НАУЧНЫЕ ПУБЛИКАЦИИ ПО МАТЕРИАЛУ OSTEOBIOL® SP-BLOCK

PERROTTI V, NICHOLLS BM
RESORPTION PATTERN OF A PORCINE-DERIVED BONE SUBSTITUTE
JOURNAL OF OSSEOINTEGRATION, 2009

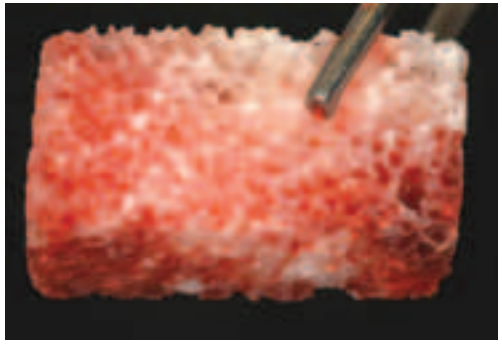

Пропитанный кровью OsteoBiol® Sp-Block
Источник: стоматологическая медиатека компании Tecnoss

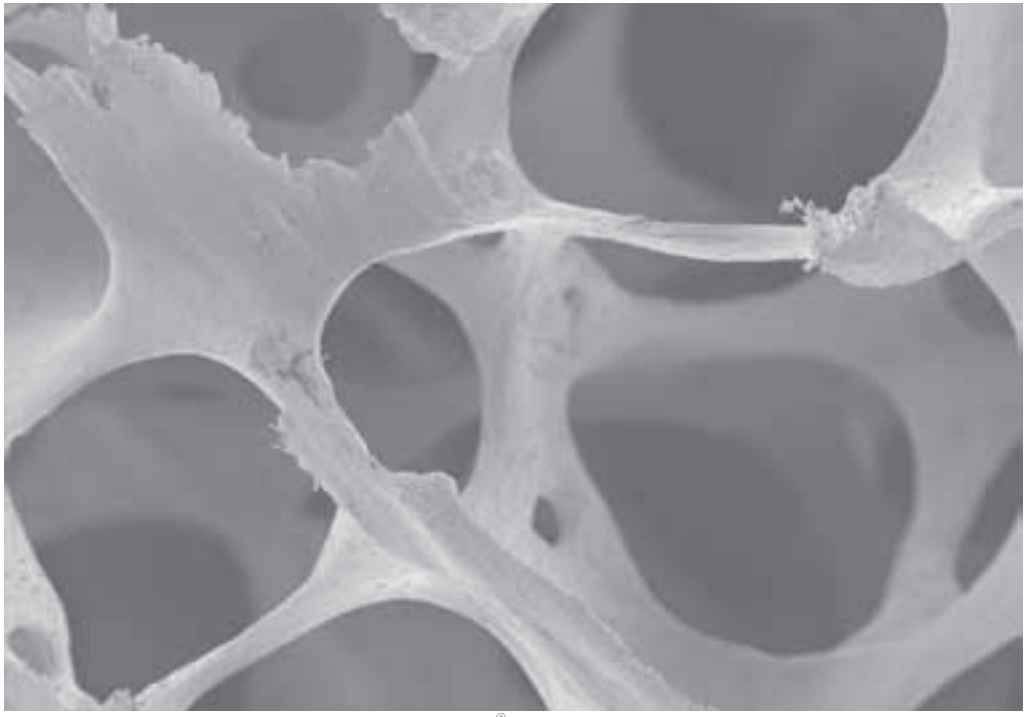

Сканирующая электронная микроскопия: блок губчатой кости OsteoBiol® Sp-Block
Источник: с разрешения Dr. Ulf Nannmark, Гетеборгский Университет, Швеция

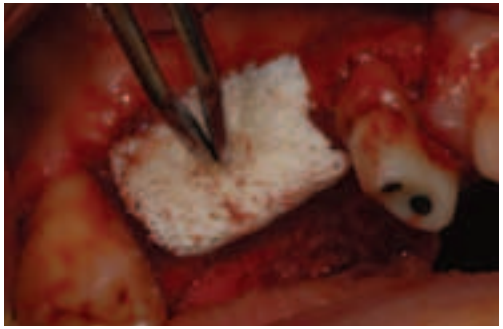

OsteoBiol® Sp-Block уложен в область дефекта
Источник: с разрешения Dr. Paolo Gambino, Турин, Италия

Inlay-методика аугментации с использованием OsteoBiol® Sp-Block
Источник: стоматологическая медиатека компании Tecnoss®

Описание
Блок губчатой кости

Коллаген
Сохранен

Характеристика
Жесткий высушенный блок

Состав
100% губчатая кость

Повторное вмешательство
≈ через 8 месяцев; продолжительность периода заживления зависит от особенностей аугментированного участка и общего состояния пациента

Форма выпуска
10x10x20 мм / 10x20x20 мм

НОМЕРА АРТИКУЛОВ
BN1E | 1 Блок | 10x10x20 мм | конский
BN2E | 1 Блок | 10x20x20 мм | конский

Нанокристаллический гидроксиапатит

OsteoBiol® Apatos

СВОЙСТВА

Apatos представляет собой биоматериал ксеногенного происхождения, по своим свойствам напоминающий минерализованную человеческую кость, поэтому его можно использовать в качестве альтернативы аутогенной кости. Естественные микропоры материала OsteoBiol® Apatos упрощают и тем самым ускоряют процесс новообразования кости в области дефекта. Apatos выпускается в форме нанокристаллических гранул 3-х видов: губчатой кости, кортикальной кости и кортикально-губчатой смеси.

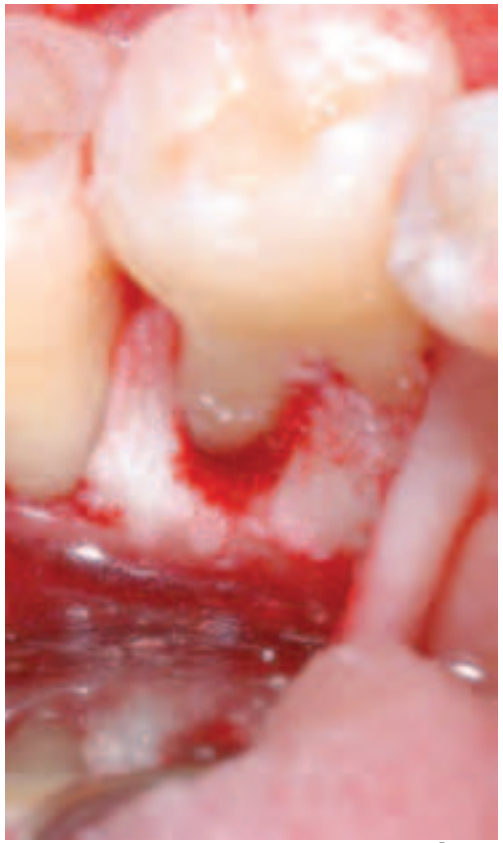

Крупный внутрикостный дефект заполнен гранулами OsteoBiol® Apatos
Источник: с разрешения Dr. Roberto Rossi, Генуя, Италия

ОСОБЕННОСТИ РАБОТЫ С МАТЕРИАЛОМ

Перед работой материал требуется смочить, т.е. тщательно смешать с несколькими каплями стерильного физиологического раствора или крови пациента. При необходимости материал можно смешать с лекарственным препаратом. Полученную смесь следует вносить в область дефекта стерильным шпателем или из шприца для биоматериалов.

КЛИНИЧЕСКИЕ ПОКАЗАНИЯ

Хирургическая стоматология: комплексное лечение гранулём и одонтогенных кист, горизонтальная аугментация путем расщепления альвеолярного гребня.

Имплантология: универсальный материал – закрытие дегисценций и фенестраций, заполнение периимплантатных и двухстеночных дефектов, открытый и закрытый синус-лифтинг. Apatos Cortical имеет длительный период резорбции, что обеспечивает долгосрочное поддержание объема аугментата. При необходимости Apatos-аугментат можно закрыть мембраной Evolution или пластиной Soft Cortical Lamina.

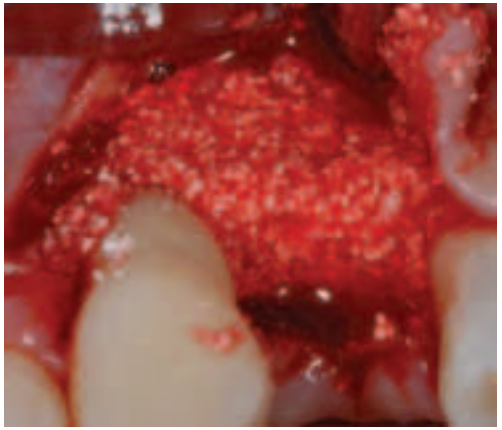

Горизонтальная аугментация с использованием материала OsteoBiol® Apatos
Источник: с разрешения Dr. Roberto Rossi, Генуя, Италия

НАУЧНЫЕ ПУБЛИКАЦИИ ПО МАТЕРИАЛУ OSTEOBIOL® APATOS

BARONE A, AMERI S, COVANI U
IMMEDIATE POSTEXTRACTION IMPLANTS: TREATMENT OF RESIDUAL PERI-IMPLANT DEFECTS. A RETROSPECTIVE ANALYSIS
EUROPEAN JOURNAL OF IMPLANT PROSTHODONTICS, 2006, 2: 99-106

ORSINI G, SCARANO A, PIATTELLI M, PICCIRILLI M, CAPUTI S, PIATTELLI A
HISTOLOGIC AND ULTRASTRUCTURAL ANALYSIS OF REGENERATED BONE IN MAXILLARY SINUS AUGMENTATION USING A PORCINE BONE-DERIVED BIOMATERIAL
JOURNAL OF PERIODONTOLOGY, 2006 DEC;77(12):1984-90

TRUBIANI O, SCARANO A, ORSINI G, DI IORIO D, D'ARCANGELO C, PICCIRILLI M, SIGISMONDO M, CAPUTI S
THE PERFORMANCE OF HUMAN PERIODONTAL LIGAMENT MESENCHYMAL STEM CELLS ON XENOGENIC BIOMATERIALS
INTERNATIONAL JOURNAL OF IMMUNOPATHOLOGY AND PHARMACOLOGY, 2007 JAN-MAR;20(1 SUPPL 1):87-91

SCARANO A, PIATTELLI A, PERROTTI V, MANZON L, IEZZI G
MAXILLARY SINUS AUGMENTATION IN HUMANS USING CORTICAL PORCINE BONE: A HISTOLOGICAL AND HISTOMORPHOMETRICAL EVALUATION AFTER 4 AND 6 MONTHS
CLINICAL IMPLANT DENTISTRY AND RELATED RESEARCH, 2009



Сканирующая электронная микроскопия: гранулы губчатой кости OsteoBiol® Apatos
Источник: с разрешения Dr. Ulf Nannmark, Гетеборгский Университет, Швеция

ОБЗОР ПРОДУКЦИИ

МАТЕРИАЛЫ ЦЕЛЕВОГО ИСПОЛЬЗОВАНИЯ

Описание
Apatos Mix: гетерологичная кортикально-губчатая костная смесь
Apatos Cortical: гетерологичная кортикальная кость

Коллаген
Не сохранен

Характеристика
Rg-контрастные гранулы гидроксиапатита

Состав
Apatos Mix: 100% кортикально-губчатая костная смесь
Apatos Cortical: 100% кортикальная кость

Размер гранул
600-1000 микрон

Повторное вмешательство
≈ через 5 месяцев

Форма выпуска
Apatos Mix: во флаконах 0,5 / 1,0 / 2,0 г
Apatos Cortical: во флаконах 0,5 / 1,0 г

НОМЕРА АРТИКУЛОВ

MIX	A1005FS	1 ФЛАКОН	0.5 ГР.	СВИНАЯ
MIX	A1005FE	1 ФЛАКОН	0.5 ГР.	КОНСКАЯ
MIX	A1010FS	1 ФЛАКОН	1.0 ГР.	СВИНАЯ
MIX	A1010FE	1 ФЛАКОН	1.0 ГР.	КОНСКАЯ
MIX	A1020FS	1 ФЛАКОН	2.0 ГР.	СВИНАЯ
MIX	A1020FE	1 ФЛАКОН	2.0 ГР.	КОНСКАЯ
CORTICAL	AC1005FS	1 ФЛАКОН	0.5 ГР.	СВИНАЯ
CORTICAL	AC1010FS	1 ФЛАКОН	1.0 ГР.	СВИНАЯ

Материал, специально разработанный для пациентов с геморрагическим синдромом

OsteoBiol® Tablet

СВОЙСТВА

OsteoBiol® Tablet выпускается в виде блоков, состоящих из гранул измельченной гетерологичной кости, смешанной с коллагеном. Материал используется для постэкстракционного заполнения лунок. Он оказывает быстро наступающий, устойчивый противовоспалительный и антигеморрагический эффект.

Исходя из этого, можно считать Tablet материалом первого выбора при заполнении свежих лунок у пациентов с геморрагическим синдромом (диабет, прием антикоагулянтов, низкое содержание тромбоцитов в крови).

Tablet является универсальным постэкстракционным герметиком. При его использовании лунку можно не ушивать.

ОСОБЕННОСТИ РАБОТЫ С МАТЕРИАЛОМ

Поместите блок Tablet в чистую свежую лунку. Как только материал пропитается кровью, он станет пластичным, и его можно будет адаптировать к альвеолярным стенкам. При необходимости ушейте лунку.

Материал Tablet пластичен и не выдерживает нагрузку. Поэтому им не следует заполнять костные дефекты, которые могут оказаться под давлением.

КЛИНИЧЕСКИЕ ПОКАЗАНИЯ

Материал используется в травматологии и в хирургической стоматологии в тех случаях, когда требуется быстро и длительно действующее гемостатическое средство. Tablet также служит объемным каркасом, препятствующим спадению стенок лунки и последующей вертикально-горизонтальной резорбции.

Кровоточащая лунка
Источник: с разрешения Prof. Dr. Claudio Arcuri, Рим, Италия



Описание
Гетерологичная кортикально-губчатая костная смесь

Коллаген
Сохранен

Характеристика
Хрупкий высушенный блок

Состав
100% костная смесь

Размер гранул
До 300 микрон

Повторное вмешательство
≈ через 4 месяца

Форма выпуска
6 блоков 10x10x10 мм

НОМЕРА АРТИКУЛОВ
BLE10S | 6 блоков | 10x10x10 мм | свиной
BLE10E | 6 блоков | 10x10x10 мм | конский

Коллагеновая войлокообразная мембрана, покрытая костными гранулами

OsteoBiol® Duo-Teck

СВОЙСТВА

Мембрана изготавливается из лиофилизированного конского коллагена. Материал биосовместим и быстро резорбируется.

В отличие от других мембран, Duo-Teck с одной стороны покрыта тонким слоем измельченной кости конского происхождения. Костное покрытие придает мембране стабильность и прочность. Мембрана обеспечивает надежную защиту аугментата и дает возможность ушить мягкие ткани без натяжения.

ОСОБЕННОСТИ РАБОТЫ С МАТЕРИАЛОМ

Перед использованием мембрану Duo-Teck необходимо смочить в тепловатом физиологическом растворе.

Как только мембрана станет пластичной, ее легко уложить в область дефекта. Поверхность, покрытая измельченной костью, должна быть обращена к аугментату, а гладкая поверхность – к мягким тканям. При правильной ориентации мембрана хорошо прилипает к тканям, окружающим костный дефект.

КЛИНИЧЕСКИЕ ПОКАЗАНИЯ

Хирургическая стоматология и имплантология: использование Duo-Teck показано во всех случаях, где необходимо «мягкое» разграничение тканей.

Мембрану Duo-Teck можно использовать для изоляции слизистой верхнечелюстной пазухи от аугментата при открытом синус-лифтинге (это предохраняет слизистую от повреждения) и для закрытия антростомы перед репозицией слизисто-десневого лоскута.

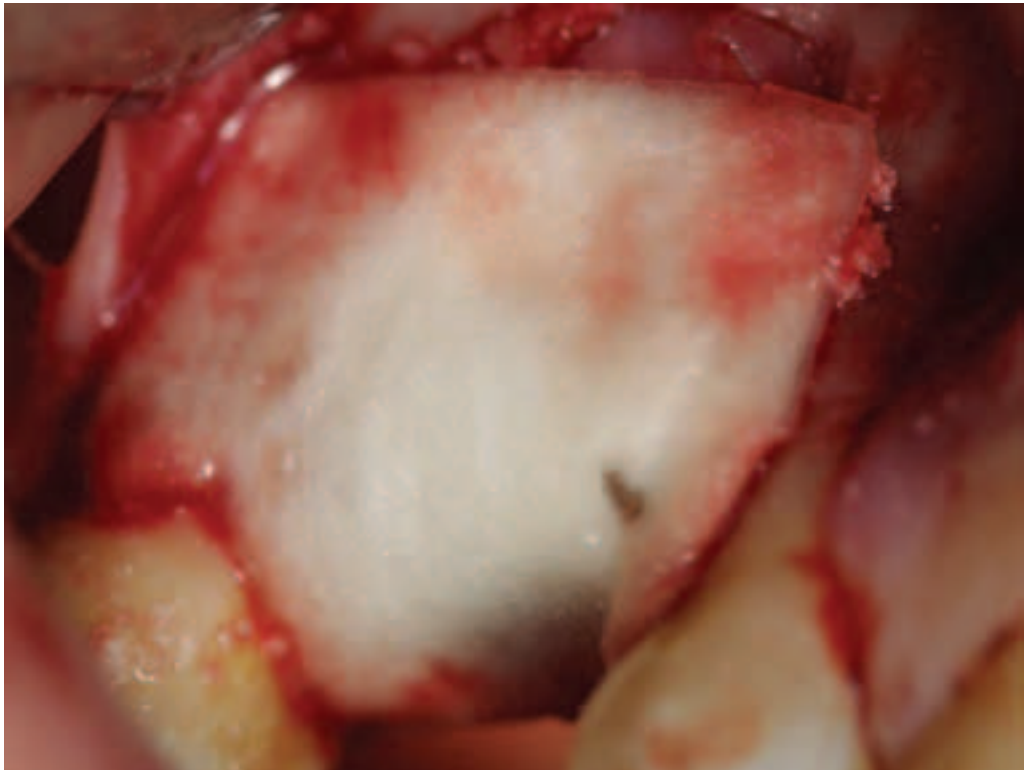

Мембрана OsteoBiol® Duo-Teck, закрывающая аугментат
Источник: с разрешения Dr. Donato Frattini, заведующего отделением челюстно-лицевой хирургии городской больницы в Леньяно, Италия

ОБЗОР ПРОДУКЦИИ

МАТЕРИАЛЫ ЦЕЛЕВОГО ИСПОЛЬЗОВАНИЯ



Описание
Гетерологичная кортикально-губчатая костная смесь

Коллаген
Сохранен

Характеристика
Высушенная мембрана, покрытая измельченной костью

Состав
Коллагеновая войлокообразная мембрана и костные гранулы

Размер гранул
До 300 микрон

Толщина мембраны
≈ 1 мм

Примерное время резорбции
15 дней

Форма выпуска
20x20 мм

НОМЕРА АРТИКУЛОВ
DT020 | 1 мембрана | 20x20 мм | конская

Специальная мембрана для защиты костного аугментата и мягких тканей

OsteoBiol® Special

СВОЙСТВА

Мембрана изготавливается из очень тонкой мезенхимальной ткани (гетерологичного перикарда) по эксклюзивной технологии Tecnoss®. Мембрана полностью резорбируема и поставляется в высушенной форме.

После смачивания мембрана становится прозрачной и гибкой. Она направляет растущий эпителий и не дает ему проникнуть в область ожидаемого новообразования кости. Т.о. мембрана Special способствует оптимальной регенерации подлежащей костной ткани.

ОСОБЕННОСТИ РАБОТЫ С МАТЕРИАЛОМ

Перед использованием мембрану можно подрезать до нужных размеров стерильными ножницами. Затем ее необходимо смочить в тепловатом физиологическом растворе. Как только мембрана станет пластичной, ее легко уложить в область дефекта. Перед этим рекомендуется сформировать элеватором своеобразный карман для стабилизации мембраны после ушивания мягких тканей. Если это невозможно, то следует подшить мембрану к мягким тканям.

КЛИНИЧЕСКИЕ ПОКАЗАНИЯ

Пародонтология: мембрану Special можно использовать как барьер, отграничивающий кость от мягких тканей при лечении десневых рецессий.

Имплантология: защита слизистой верхнечелюстной пазухи перед внесением костнозамещающего материала, закрытие перфораций слизистой оболочки верхнечелюстной пазухи, защита аугментированной лунки.



Сканирующая электронная микроскопия: мембрана OsteoBiol® Special
Источник: с разрешения центра Nobil Bio Ricerche, Виллафранка д'Асти, Италия

Использование мембраны OsteoBiol® Special для защиты слизистой оболочки верхнечелюстной пазухи перед субантральной аугментацией
Источник: с разрешения Dr. Donato Frattini, Леньяно, Италия

Описание
Гетерологичный перикард

Коллаген
Сохранен

Характеристика
Прозрачная высушенная мембрана

Состав
100% перикард

Толщина мембраны
Супертонкая: ≈ 0,2 мм

Время резорбции
≈ 40 дней

Форма выпуска
20x20 мм / 30x30 мм

НОМЕРА АРТИКУЛОВ

EM02LS	1 мембрана	20x20 мм	свиная
EM02LE	1 мембрана	20x20 мм	конская
EM03LS	1 мембрана	30x30 мм	свиная
EM03LE	1 мембрана	30x30 мм	конская

Свиная дерма

OsteoBiol® Derma

СВОЙСТВА

Мембрана изготавливается из свиной дермы по эксклюзивной технологии Tecnoss®. Мембрана полностью резорбируема.

Мембрана прочная и имеет плотную консистенцию. Она прекрасно стабилизирует подлежащий аугментат в области крупного дефекта и долго служит ему защитой. Помимо этого Derma оказывает барьерный эффект, направляя растущий эпителий и препятствуя его проникновению внутрь.

ОСОБЕННОСТИ РАБОТЫ С МАТЕРИАЛОМ

Перед использованием мембрану можно подрезать до нужного размера стерильными ножницами. Затем ее следует опустить в тепловатый физиологический раствор на 15 минут.

Как только мембрана станет пластичной, ее можно легко уложить в область дефекта. Перед этим рекомендуется сформировать элеватором своеобразный карман для стабилизации мембраны после ушивания мягких тканей.

Если это невозможно, то следует подшить мембрану к мягким тканям.

Важно! В случае обнажения мембраны в ходе заживления (к примеру, из-за расхождения краев раны) снимать ее не нужно. Пластичная плотная мембрана обеспечит заживление вторичным натяжением за счет физиологического скольжения краев раны.

КЛИНИЧЕСКИЕ ПОКАЗАНИЯ

Хирургическая стоматология и травматология: стабилизация и защита аугментата в области крупного дефекта при риске расхождения краев раны.

Имплантология: защита аугментата в двухстеночном дефекте.

Пародонтология: тонкая мембрана служит спейсером при проведении тканевой регенерации при тонком десневом биотипе.

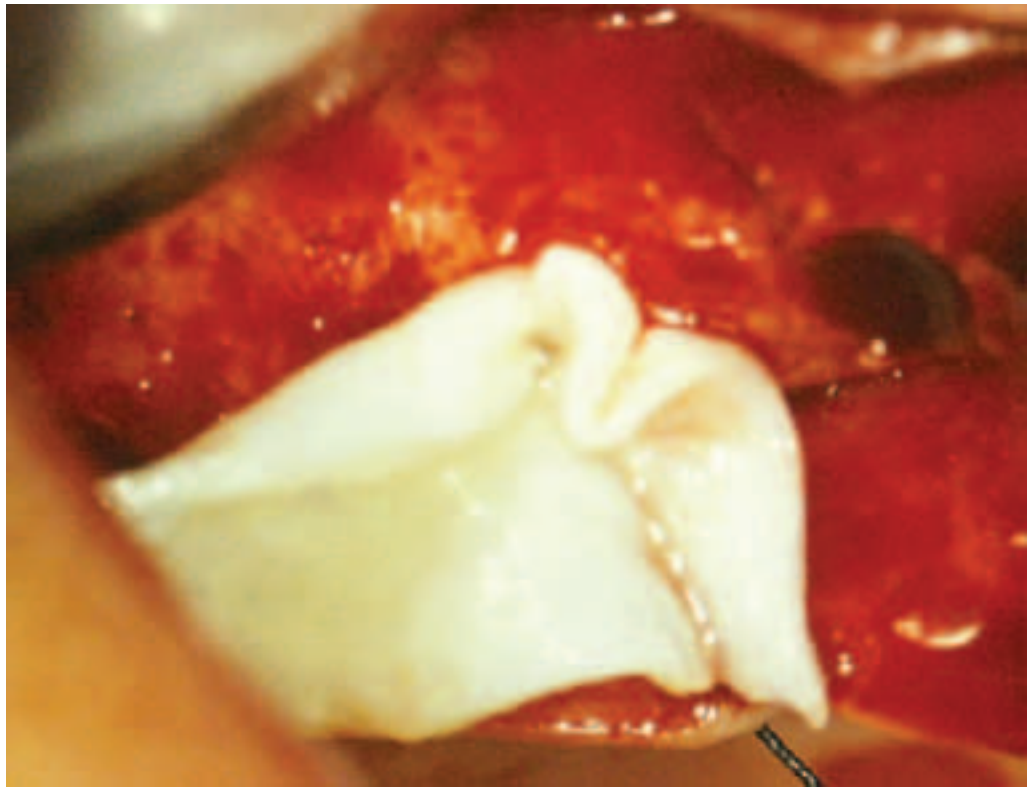

Клиническое использование мембраны OsteoBiol® Derma

ОБЗОР ПРОДУКЦИИ

МАТЕРИАЛЫ ЦЕЛЕВОГО ИСПОЛЬЗОВАНИЯ

Описание
Свиная дерма

Коллаген
Сохранен

Характеристика
Высушенная мембрана

Состав
100% дерма

Толщина
Тонкая: 1,0 мм
Стандартная: 2,0 мм

Время резорбции
Тонкая: ≈ 3 месяца
Стандартная: ≈ 4 месяца

Форма выпуска
Тонкая: 25x25 мм
Стандартная: 30x30 мм

НОМЕРА АРТИКУЛОВ

ED25FS | 1 мембрана | стандартная | 25x25x (1)мм | свиная
ED03SS | 1 мембрана | тонкая | 30x30x(2) мм | свиная

Челюстно-лицевая хирургия

Материалы для использования в хирургической стоматологии и в челюстно-лицевой хирургии

Челюстно-лицевая хирургия

Областью специализации хирурга-стоматолога и челюстно-лицевого хирурга является черепно-челюстно-лицевой комплекс, включающий полость рта, челюсти, череп и связанные с ними структуры.

ИСПОЛЬЗОВАНИЕ МАТЕРИАЛОВ OSTEOBIOL® В ЧЛХ

Компания Tecnoss® разработала и запатентовала уникальную технологию изготовления биоматериалов, позволяющую избежать керамизации ГАП и сохранить коллаген естественной кости. Резорбция таких биоматериалов идет по остеокластическому типу и напоминает процесс физиологического обновления кости.

Материалы OsteoBiol® ЧЛХ-спектра предназначены для заполнения костных дефектов после травм, а также при реконструктивных и корректировочных операциях в областях, расположенных вне зоны нагрузки. Широкий ассортимент дает возможность выбрать идеальный материал для каждой конкретной клинической ситуации.

Материалы OsteoBiol® отличает остеокондуктивность, биосовместимость и естественное происхождение. Их оптимальная пористость обеспечивает максимально быстрое ремоделирование аугмента-та. Повторное вмешательство можно проводить в среднем через 6 месяцев после аугментации. Уже через 24 месяца большая часть костнозамещающего материала превращается в собственную кость.

ПОЛНОМОЧИЯ ВРАЧА-ХИРУРГА

Лечение может затрагивать различные структуры черепно-челюстно-лицевого комплекса, включая ротовую полость, челюсти, лицо, шею и череп. Так, к сфере компетенции врача-хирурга относятся:

Дентоальвеолярная хирургия (сложное удаление зубов, удаление ретенированных зубов, удаление зубов у пациентов с отягощенным анамнезом, аугментация с использованием костнозамещающего материала, предортопедическая хирургическая подготовка с целью улучшения условий для последующей имплантации и/или протезирования).

Диагностика и лечение доброкачественных новообразований (кисты, доброкачественные опухоли и др.).

Диагностика и лечение злокачественных новообразований в области головы, шеи и полости рта (резекция, реконструктивные операции, микрохирургия).

Диагностика и лечение врожденных черепно-лицевых деформаций (расщелина верхней губы и неба) и деформаций черепного свода (краниосиностоз).

Диагностика и лечение синдрома хронической лицевой боли.

Диагностика и лечение нарушений ВНЧС.

Диагностика и лечение дисгнатий (нарушений прикуса), ортогнатическая реконструктивная хирургия, дистракционный остеогенез, хирургическая коррекция лицевой асимметрии.

Диагностика и лечение травм костей и мягких тканей челюстно-лицевой области (переломы челюстей, скулового отростка, костей носа, переломы по Лефору, переломы костей черепа и стенок глазниц).

Хирургическое лечение ночного апноэ, гениопластика (при совместном ведении пациента с врачом-терапевтом).

Установка дентальных и челюстно-лицевых имплантатов для последующей фиксации черепно-лицевых протезов и функционально-эстетических слуховых аппаратов.

Предварительно увлажненная готовая к применению костная смесь

mp3 600-1000

СВОЙСТВА

mp3 представляет собой смесь, состоящую из гранул гетерологичной коллагенсодержащей кортикально-губчатой кости и коллагенового геля OsteoBiol® Gel 0. Размер гранул составляет 600-1000 микрон.

mp3 не требует предварительного смачивания. Отсутствие подготовительных манипуляций уменьшает риск случайного загрязнения материала.

По своей структуре материал очень напоминает человеческую кость и может использоваться в качестве ее альтернативы при остеопластике.

Естественные микропоры гранул способствуют новообразованию кости в толще аугментата и ускоряют процесс регенерации.

Постепенная резорбция материала обеспечивает длительное сохранение объема и формы аугментированной области (остеокондуктивность).

Коллаген способствует формированию кровяного сгустка и проникновению в аугментат клеток, участвующих в процессах заживления и регенерации.

ОСОБЕННОСТИ РАБОТЫ С МАТЕРИАЛОМ

mp3 выпускается в шприцах и полностью готов к применению. Материал вводится в область дефекта непосредственно из шприца и не требует предварительного смачивания или смешивания. Уложив материал в область дефекта, уберите отделившиеся от общей массы излишки и только потом ушивайте ткани.

КЛИНИЧЕСКИЕ ПОКАЗАНИЯ

Заполнение костных дефектов травматического происхождения, также при реконструктивных и корректировочных операциях в областях, расположенных вне зоны нагрузки. Материал можно использовать в качестве субстрата-носителя лекарственного препарата.

Описание
Гетерологичная кортикально-губчатая предварительно увлажненная костная смесь

Коллаген
Сохранен + 10% коллагенового геля

Характеристика
Предварительно увлажненные гранулы и коллагеновый гель

Состав
90% гранулированной смеси, 10% коллагенового геля

Размер гранул
600-1000 микрон

Повторное вмешательство
≈ через 5 месяцев

Форма выпуска
В шприцах 2,0 см^3

НОМЕРА АРТИКУЛОВ

A3010FS | 1 шприц | 2 см^3 | свиная
A3010FE | 1 шприц | 2 см^3 | конская

Inlay-методика вертикальной аугментации с использованием материала OsteoBiol® mp3 в качестве наполнителя между блоками Sp-Block
Источник: стоматологическая медиатека компании Tecnoss®

mp3 1000-2000

СВОЙСТВА

mp3 представляет собой смесь, состоящую из гранул гетерологичной коллагенсодержащей кортикально-губчатой кости и коллагенового геля OsteoBiol® Gel 0. Размер гранул составляет 1000-2000 микрон.

КЛИНИЧЕСКИЕ ПОКАЗАНИЯ

Заполнение крупных костных дефектов в ЧЛО; реконструктивные и корректировочные операции в областях, расположенных вне зоны нагрузки; субстрат-носитель лекарственного препарата.

НАУЧНЫЕ ПУБЛИКАЦИИ ПО МАТЕРИАЛУ OSTEOBIOL® MP3

BARONE A, COVANI U
MAXILLARY ALVEOLAR RIDGE RECONSTRUCTION WITH NONVASCULARIZED AUTOGENOUS BLOCK BONE: CLINICAL RESULTS
JOURNAL OF ORAL AND MAXILLOFACIAL SURGERY, 2007 OCT;65(10):2039-46

BARONE A, SANTINI S, MARCONCINI S, GIACOMELLI L, GHERLONE E, COVANI U
OSTEOTOMY AND MEMBRANE ELEVATION DURING THE MAXILLARY SINUS AUGMENTATION PROCEDURE. A COMPARATIVE STUDY: PIEZOELECTRIC DEVICE VS. CONVENTIONAL ROTATIVE INSTRUMENTS
CLINICAL ORAL IMPLANTS RESEARCH, 2008 MAY;19(5):511-5. EPUB 2008 MAR 26

BARONE A, ALDINI NN, FINI M, GIARDINO R, CALVO GUIRADO JL, COVANI U
XENOGRAFT VERSUS EXTRACTION ALONE FOR RIDGE PRESERVATION AFTER TOOTH REMOVAL: A CLINICAL AND HISTOMORPHOMETRIC STUDY
JOURNAL OF PERIODONTOLOGY, 2008 AUG;79(8):1370-7

NANNMARK U, SENNERBY L
THE BONE TISSUE RESPONSES TO PREHYDRATED AND COLLAGENATED CORTICO-CANCELLOUS PORCINE BONE GRAFTS: A STUDY IN RABBIT MAXILLARY DEFECTS
CLINICAL IMPLANT DENTISTRY AND RELATED RESEARCH, 2008 DEC;10(4):264-70. EPUB 2008 JAN 30

Описание
Гетерологичная кортикально-губчатая предварительно увлажненная костная смесь

Коллаген
Сохранен + 10% коллагенового геля

Характеристика
Предварительно увлажненные гранулы и коллагеновый гель

Состав
90% гранулированной смеси, 10% коллагенового геля

Размер гранул
1000-2000 микрон

Повторное вмешательство
≈ через 7 месяцев

Форма выпуска
В шприцах 2,0 см^3

НОМЕРА АРТИКУЛОВ

A3210FS | 1 шприц | 2 см^3 | свиная
A3210FE | 1 шприц | 2 см^3 | конская

CALVO GUIRADO JL, GÓMEZ MORENO G, BARONE A, CUTANDO A, ALCARAZ BAÑOS M, CHIVA F, LÓPEZ MARÍ L, GUARDIA J
MELATONIN PLUS PORCINE BONE ON DISCRETE CALCIUM DEPOSIT IMPLANT SURFACE STIMULATES OSTEOINTEGRATION IN DENTAL IMPLANTS
JOURNAL OF PINEAL RESEARCH, 2009, 47(2):164-72

COVANI U, MARCONCINI S, CRESPI R, BARONE A
IMMEDIATE IMPLANT PLACEMENT AFTER REMOVAL OF A FAILED IMPLANT: A CLINICAL AND HISTOLOGICAL CASE REPORT
JOURNAL OF ORAL IMPLANTOLOGY, 2009; 35(4):189-95

CALVO GUIRADO JL, GÓMEZ MORENO G, LÓPEZ MARÍ L, GUARDIA J, MARINEZ GONZALEZ JM, TRESGUERRES IF, PAREDES SD, FUENTES BRETO L
ACTIONS OF MELATONIN MIXED WITH COLLAGENIZED PORCINE BONE VERSUS PORCINE BONE ONLY ON OSTEOINTEGRATION OF DENTAL IMPLANTS
JOURNAL OF PINEAL RESEARCH, 2010, 48:194–203

CALVO GUIRADO JL, GOMEZ MORENO G, LOPEZ MARI L, ORTIZ RUIZ AJ, GUARDIA J
ATRAUMATIC MAXILLARY SINUS ELEVATION USING THREADED BONE DILATORS FOR IMMEDIATE IMPLANTS. A THREE-YEAR CLINICAL STUDY
MEDICINA ORAL, PATOLOGIA ORAL Y CIRUGIA BUCAL, EPUB AHEAD OF PRINT

BARONE A, RICCI M, COVANI U, NANNMARK U, AZARMEHR I, CALVO GUIRADO JL
MAXILLARY SINUS AUGMENTATION USING PREHYDRATED CORTICOCANCELLOUS PORCINE BONE: HYSTOMORPHOMETRIC EVALUATION AFTER 6 MONTHS
IN PRESS

Высушенные гранулы и блоки

Apatos 1000-2000

СВОЙСТВА
Apatos представляет собой биоматериал ксеногенного происхождения, по своим свойствам напоминающий минерализованную человеческую кость, поэтому его можно использовать в качестве альтернативы аутогенной кости.

Естественные микропоры материала OsteoBiol® Apatos упрощают и тем самым ускоряют процесс новообразования кости в области дефекта. Apatos выпускается в виде нанокристаллических гранул кортикально-губчатой смеси.

ОСОБЕННОСТИ РАБОТЫ С МАТЕРИАЛОМ
Перед работой материал требуется смочить, т.е. тщательно смешать с несколькими каплями стерильного физиологического раствора или крови пациента.

При необходимости материал можно смешать с лекарственным препаратом. Полученную смесь следует вносить в область дефекта стерильным шпателем или из шприца для биоматериалов.

КЛИНИЧЕСКИЕ ПОКАЗАНИЯ
Заполнение крупных костных дефектов в ЧЛО; реконструктивные и корректировочные операции в областях, расположенных вне зоны нагрузки; субстрат-носитель лекарственного препарата.

Описание
Гетерологичная кортикально-губчатая костная смесь

Коллаген
Не сохранен

Характеристика
Rg-контрастные гранулы гидроксиапатита

Состав
100% гранулированная смесь

Размер гранул
1000-2000 микрон

Повторное вмешательство
≈ через 5 месяцев; зависит от объема дефекта, скорости метаболизма и других факторов

Форма выпуска
Во флаконах 1,0 г

НОМЕРА АРТИКУЛОВ
A0210FS | 1 флакон | 1.0 гр. | свиная
A0210FE | 1 флакон | 1.0 гр. | конская

НАУЧНЫЕ ПУБЛИКАЦИИ ПО МАТЕРИАЛУ OSTEOBIOL® APATOS

BARONE A, AMERI S, COVANI U
IMMEDIATE POSTEXTRACTION IMPLANTS: TREATMENT OF RESIDUAL PERI-IMPLANT DEFECTS. A RETROSPECTIVE ANALYSIS
EUROPEAN JOURNAL OF IMPLANT PROSTHODONTICS, 2006, 2: 99-106

ORSINI G, SCARANO A, PIATTELLI M, PICCIRILLI M, CAPUTI S, PIATTELLI A
HISTOLOGIC AND ULTRASTRUCTURAL ANALYSIS OF REGENERATED BONE IN MAXILLARY SINUS AUGMENTATION USING A PORCINE BONE-DERIVED BIOMATERIAL
JOURNAL OF PERIODONTOLOGY, 2006 DEC;77(12):1984-90

TRUBIANI O, SCARANO A, ORSINI G, DI IORIO D, D'ARCANGELO C, PICCIRILLI M, SIGISMONDO M, CAPUTI S
THE PERFORMANCE OF HUMAN PERIODONTAL LIGAMENT MESENCHYMAL STEM CELLS ON XENOGENIC BIOMATERIALS
INTERNATIONAL JOURNAL OF IMMUNOPATHOLOGY AND PHARMACOLOGY, 2007 JAN-MAR;20(1 SUPPL 1):87-91

SCARANO A, PIATTELLI A, PERROTTI V, MANZON L, IEZZI G
MAXILLARY SINUS AUGMENTATION IN HUMANS USING CORTICAL PORCINE BONE: A HISTOLOGICAL AND HISTOMORPHOMETRICAL EVALUATION AFTER 4 AND 6 MONTHS
CLINICAL IMPLANT DENTISTRY AND RELATED RESEARCH, 2009

Sp-Block

СВОЙСТВА
Эксклюзивная технология производства блоков губчатой кости бычьего происхождения позволяет избежать керамизации кристаллов гидроксиапатита и за счет этого сократить сроки физиологической резорбции материала.

Sp-Block способствует новообразованию кости. Благодаря своей жесткости, он хорошо сохраняет объем. Это имеет существенное значение при регенерации кости в области крупных дефектов. Содержащийся в препарате коллаген благоприятствует формированию кровяного сгустка и проникновению в аугментат клеток, строящих новые ткани. Восстановление кости в области дефекта идет по типу полного заживления (restitutio ad integrum).

ОСОБЕННОСТИ РАБОТЫ С МАТЕРИАЛОМ
Перед использованием материал необходимо поместить на 5-10 минут в тепловатый стерильный физиологический раствор или раствор антибиотика.

Смоченный Sp-Block укладывается в область дефекта. Для обеспечения максимального контакта с принимающим ложем с последнего необходимо снять кортикальный слой. Блок обязательно фиксируется винтами остеосинтеза и перекрывается резорбируемой мембраной (Evolution).

КЛИНИЧЕСКИЕ ПОКАЗАНИЯ
Заполнение крупных костных дефектов, вертикальная (inlay-методика) и горизонтальная аугментация альвеолярного гребня.

Блоки ксеногенной кости, обеспечивают определенную структурную опору аугментированной области, однако, в зонах нагрузки их следует использовать с осторожностью и только при условии дополнительной фиксации микровинтами.

Описание
Блок губчатой кости бычьего происхождения

Коллаген
Сохранен

Характеристика
Жесткий высушенный блок

Состав
100% губчатая кость

Повторное вмешательство
≈ через 8 месяцев (зависит от местоположения и размеров дефекта и от особенностей метаболизма)

Форма выпуска
35x10x5 мм

НОМЕРА АРТИКУЛОВ
BN8B | 1 блок | 35x10x5 мм | бычий

Inlay-методика вертикальной аугментации с использованием блоков OsteoBiol® Sp-Block
Источник: стоматологическая медиатека компании Tecnoss®

Кортикальные пластины

Soft Cortical Lamina Standard

СВОЙСТВА
Пластина Cortical Lamina изготавливается из гетерологичной кортикальной кости. После поверхностной декальцификации пластина становится эластичной; компактная структура исходной кости при этом сохраняется.

После смачивания стандартная пластина становится гибкой (полужесткой), и ее можно легко уложить в область дефекта, придав необходимую форму. Пластина надежно защищает аугментат после фиксации винтами остеосинтеза. Это особенно важно при создании пространства под костнозамещающий материал в эстетически значимых зонах, а также при горизонтальной аугментации в области двухстеночных дефектов.

Все типы пластин Lamina должны быть стабилизированы винтами остеосинтеза.

ОСОБЕННОСТИ РАБОТЫ С МАТЕРИАЛОМ
Перед работой материал необходимо поместить на 5-10 минут в стерильный физиологический раствор. Размягченной пластине можно придать необходимую форму. Фиксация пластины винтами остеосинтеза обязательна.

КЛИНИЧЕСКИЕ ПОКАЗАНИЯ
Реконструктивные и коррекционные операции в областях, расположенных вне нагрузки; субстрат-носитель лекарственного препарата.

Кортикальные пластины обеспечивают определенную структурную опору аугментированной области, однако, в зонах нагрузки их следует использовать с осторожностью и только при условии дополнительной фиксации микровинтами.

Описание
Гетерологичная кортикальная кость

Коллаген
Сохранен

Характеристика
Жесткая сухая пластина, после смачивания становится гибкой

Состав
100% кортикальная кость

Повторное вмешательство
≈ через 8 месяцев

Форма выпуска
30x30x(2-4)mm

НОМЕРА АРТИКУЛОВ
LS03SS | 1 пластина | 30x30x(2-4) мм | свиная
LS03SE | 1 пластина | 30x30x(2-4) мм | конская

НАУЧНЫЕ ПУБЛИКАЦИИ ПО МАТЕРИАЛУ OSTEOBIOL® LAMINA

RINNA C, UNGARI C, SALTAREL A, CASSONI A, REALE G
ORBITAL FLOOR RESTORATION
JOURNAL OF CRANIOFACIAL SURGERY, 2005 NOV;16(6):968-72

SCARANO A, PIATTELLI M, CARINCI F, PERROTTI V
REMOVAL, AFTER 7 YEARS, OF AN IMPLANT DISPLACED INTO THE MAXILLARY SINUS. A CLINICAL AND HISTOLOGIC CASE REPORT
JOURNAL OF OSSEOINTEGRATION, 2009

GRENGA PL, REALE G, COFONE C, MEDURI A, CERUTI P, GRENGA R
HESS AREA RATIO AND DIPLOPIA: EVALUATION OF 30 PATIENTS UNDERGOING SURGICAL REPAIR FOR ORBITAL BLOW-OUT FRACTURE
OPHTHALMIC PLASTIC AND RECONSTRUCTIVE SURGERY, 2009; 25(2)

RINNA C, REALE G, FORESTA E, MUSTAZZA MC
MEDIAL ORBITAL WALL RECONSTRUCTION WITH SWINE BONE CORTEX
THE JOURNAL OF CRANIOFACIAL SURGERY, 2009; 20(3)

Semi-Soft Cortical Lamina

СВОЙСТВА
Semi-Soft Cortical Lamina изготавливается из гетерологичной кортикальной кости. Материал подвергается поверхностной полудекальцификации (50% против 100% для мембраны Soft Cortical Lamina). Компактная структура исходной кости при этом сохраняется.

ОСОБЕННОСТИ РАБОТЫ С МАТЕРИАЛОМ
Перед использованием пластину можно подрезать стерильными ножницами. Затем ее необходимо поместить на 5-10 минут в тепловатый стерильный физиологический раствор.

Когда мембрана станет пластичной, ее следует уложить в область дефекта.

Описание
Гетерологичная кортикально-губчатая костная смесь

Коллаген
Сохранен

Характеристика
Жесткая высушенная пластина, после смачивания становится гибкой

Состав
100% кортикальная кость

Повторное вмешательство
≈ через 8 месяцев

Форма выпуска
35x35x(1)mm

НОМЕРА АРТИКУЛОВ
LS35LS | 1 пластина | 35x35x(1) мм | свиная
LS35LE | 1 пластина | 35x35x(1) мм | конская

КЛИНИЧЕСКИЕ ПОКАЗАНИЯ
Реконструкция дна и стенок глазницы после травм. Реконструкция и хирургическая коррекция костных структур, расположенных вне зоны нагрузки. Кортикальные пластины обеспечивают определенную структурную опору аугментированной области, однако, в зонах нагрузки их следует использовать с осторожностью и только при условии дополнительной фиксации микровинтами. Пластину также можно использовать как субстрат-носитель лекарственного препарата.

Реставрация дна глазницы

Реставрация латеральной стенки глазницы

Реставрация медиальной стенки глазницы

Источник: стоматологическая медиатека компании Tecnoss®

Коллагеновые мембраны для направленной регенерации мягких тканей

Evolution

КЛИНИЧЕСКИЕ ПОКАЗАНИЯ
Мембрану можно использовать везде, где требуется укрытие аугментата и/или отграничение новообразующейся кости от растущих мягких тканей.

ОПИСАНИЕ
Полностью резорбируемая мембрана Evolution изготавливается из мезенхимальной ткани (гетерологичный перикард).

Экспериментальные гистологические исследования показали, что барьерная функция мембраны сохраняется по меньшей мере 8 недель.

При обнажении мембрана не инфицируется, ее плотная коллагеновая матрица надежно защищает аугментат от инфекции. Ткани заживают вторичным натяжением.

Это особенно важно при невозможности адекватного сближения краев раны.

СВОЙСТВА
Плотные коллагеновые волокна придают мембране прочность, что позволяет:

>> наилучшим образом адаптировать ее к кости и мягким тканям,
>> просто и надежно сшить ее с подлежащими тканями,
>> создать плотный контакт между мембраной и костью / надкостницей,
>> обеспечить стабильность и продолжительную защиту аугментата.

ОСОБЕННОСТИ РАБОТЫ С МАТЕРИАЛОМ
Мембрану можно обрезать до нужных размеров стерильными ножницами. Затем ее необходимо смочить в тепловатом физиологическом растворе.

Когда мембрана станет пластичной, она готова к использованию.

Описание
Гетерологичный перикард

Коллаген
Сохранен

Характеристика
Высушенная мембрана (одна сторона гладкая, другая – микрошероховатая)

Состав
100% перикард

Толщина
Тонкая: 0,4 мм ± 0,1 мм

Примерное время резорбции
3 месяца

Форма выпуска
80x60 мм

НОМЕРА АРТИКУЛОВ
EV06LLE | 1 мембрана | 80x60 мм | конская

Источник: стоматологическая медиатека компании Tecnoss®

НАУЧНЫЕ ПУБЛИКАЦИИ ПО МАТЕРИАЛУ OSTEOBIOL® EVOLUTION

BARONE A, CRESPI R, ALDINI NN, FINI M, GIARDINO R, COVANI U
MAXILLARY SINUS AUGMENTATION: HISTOLOGIC AND HISTOMORPHOMETRIC ANALYSIS
INTERNATIONAL JOURNAL OF ORAL AND MAXILLOFACIAL IMPLANTS, 2005 JUL-AUG;20(4):519-25

BARONE A, AMERI S, COVANI U
IMMEDIATE POSTEXTRACTION IMPLANTS: TREATMENT OF RESIDUAL PERI-IMPLANT DEFECTS. A RETROSPECTIVE ANALYSIS
EUROPEAN JOURNAL OF IMPLANT PROSTHODONTICS, 2006, 2: 99-106

BARONE A, SANTINI S, SBORDONE L, CRESPI R, COVANI U
A CLINICAL STUDY OF THE OUTCOMES AND COMPLICATIONS ASSOCIATED WITH MAXILLARY SINUS AUGMENTATION
INTERNATIONAL JOURNAL OF ORAL AND MAXILLOFACIAL IMPLANTS, 2006 JAN-FEB;21(1):81-5

COVANI U, BARONE A, CORNELINI R, CRESPI R
CLINICAL OUTCOME OF IMPLANTS PLACED IMMEDIATELY AFTER IMPLANT REMOVAL
JOURNAL OF PERIODONTOLOGY, 2006 APR;77(4):722-7

BARONE A, SANTINI S, MARCONCINI S, GIACOMELLI L, GHERLONE E, COVANI U
OSTEOTOMY AND MEMBRANE ELEVATION DURING THE MAXILLARY SINUS AUGMENTATION PROCEDURE. A COMPARATIVE STUDY: PIEZOELECTRIC DEVICE VS. CONVENTIONAL ROTATIVE INSTRUMENTS
CLINICAL ORAL IMPLANTS RESEARCH, 2008 MAY;19(5):511-5. EPUB 2008 MAR 26

COVANI U, CORNELINI R, BARONE A
BUCCAL BONE AUGMENTATION AROUND IMMEDIATE IMPLANTS WITH AND WITHOUT FLAP ELEVATION: A MODIFIED APPROACH
INTERNATIONAL JOURNAL OF ORAL AND MAXILLOFACIAL IMPLANTS, 2008 SEP-OCT;23(5):841-6

CARDAROPOLI D, CARDAROPOLI G
PRESERVATION OF THE POSTEXTRACTION ALVEOLAR RIDGE: A CLINICAL AND HISTOLOGIC STUDY
INTERNATIONAL JOURNAL OF PERIODONTICS AND RESTORATIVE DENTISTRY, 2008 OCT;28(5):469-77

NANNMARK U, SENNERBY L
THE BONE TISSUE RESPONSES TO PREHYDRATED AND COLLAGENATED CORTICO-CANCELLOUS PORCINE BONE GRAFTS: A STUDY IN RABBIT MAXILLARY DEFECTS
CLINICAL IMPLANT DENTISTRY AND RELATED RESEARCH, 2008 DEC;10(4):264-70. EPUB 2008 JAN 30

SCARANO A, PIATTELLI A, PERROTTI V, MANZON L, IEZZI G
MAXILLARY SINUS AUGMENTATION IN HUMANS USING CORTICAL PORCINE BONE: A HISTOLOGICAL AND HISTOMORPHOMETRICAL EVALUATION AFTER 4 AND 6 MONTHS
CLINICAL IMPLANT DENTISTRY AND RELATED RESEARCH, 2009

CARDAROPOLI D, CARDAROPOLI G
HEALING OF GINGIVAL RECESSIONS USING A COLLAGEN MEMBRANE WITH A HEMINERALIZED XENOGRAFT: A RANDOMIZED CONTROLLED CLINICAL TRIAL
INTERNATIONAL JOURNAL OF PERIODONTICS AND RESTORATIVE DENTISTRY, 2009 FEB;29(1):59-67



Источник: с разрешения центра Nobil Bio Ricerche, Виллафранка д'Асти, Италия

СЕРТИФИКАЦИЯ И ПУБЛИКАЦИИ

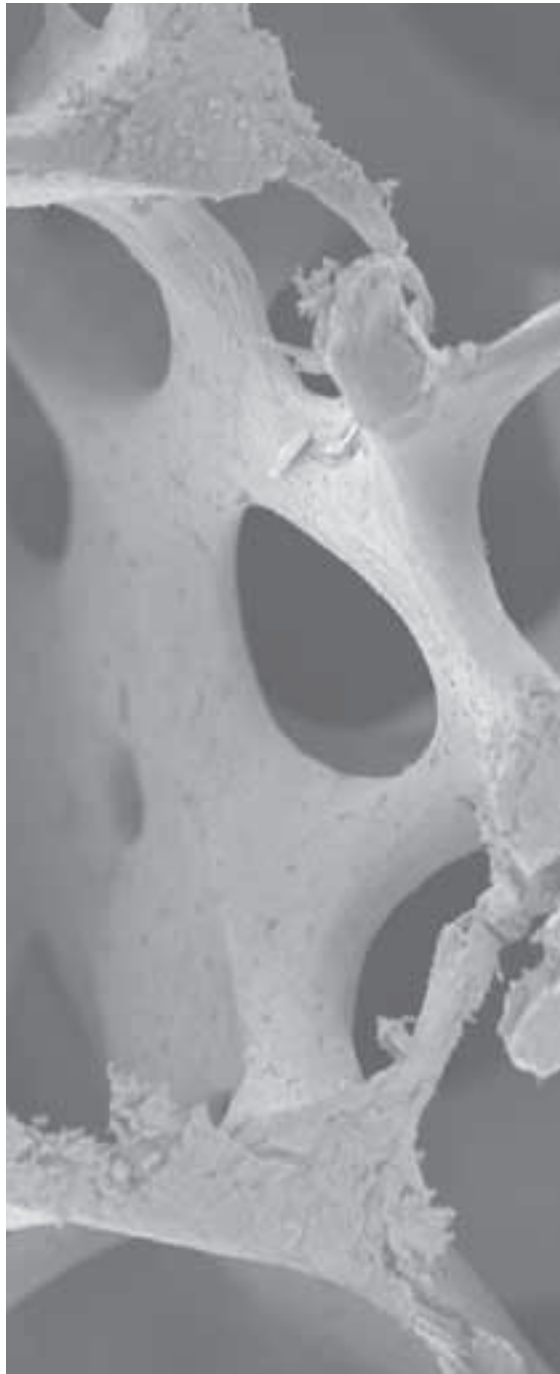

СЕРТИФИКАТЫ ЕВРОПЕЙСКОГО СООТВЕТСТВИЯ

ЛАБОРАТОРНЫЕ ТЕСТЫ

СЕРТИФИКАЦИЯ ISO 13485

ОБЗОР ЛИТЕРАТУРЫ

СПИСОК НАУЧНЫХ ПУБЛИКАЦИЙ

От природы к человеку

«Возможно, Вы еще не знаете о ксеногенном происхождении коллагенсодержащих биоматериалов OsteoBiol®, появившихся благодаря инновационной биотехнологии Tecnoss®.

Возможно, Вы еще не слышали о великолепной биосовместимости и абсолютной надежности материала – качествах, гарантированных сертифицированным производственным процессом Tecnoss®.

Все это откроется Вам при первом же использовании костнозамещающего материала OsteoBiol®: Вы почувствуете, насколько он удобен в работе, и получите прекрасный клинический результат».

Давид Олива, MD*
Управляющий директор
Компания Tecnoss

* MD - доктор медицины

Компания Tecnoss® разрабатывает и производит концептуально новые биоматериалы ксеногенного происхождения, которые становятся надежным помощником в работе и способствуют достижению оптимальных клинических результатов.

Материалы изготавливаются по инновационной технологии, предусматривающей нейтрализацию антигенных компонентов животных тканей, поэтому эти материалы биосовместимы. Они обладают уникальными свойствами и имеют широкий спектр применения в хирургии.

Быстрое заживление после аугментации с использованием материалов OsteoBiol® обусловлено быстрой колонизацией донорского участка клетками, строящими новые ткани. Восстановление тканей в области дефекта идет по типу полного заживления (restitutio ad integrum).

Поставщиком исходного материала являются итальянские скотоводческие фермы. Весь материал проходит строгий ветеринарный контроль, осуществляемый представителями уполномоченного органа Здравоохранения.

Биологический матрикс, составляющий основу всех материалов OsteoBiol®, сертифицирован по ISO 10993. Это означает успешное прохождение серии биологических тестов и тестов на гистосовместимость у животных и человека. Полученные сертификаты подтверждают полную биосовместимость и биодоступность материалов OsteoBiol®.

Результаты клинико-гистологических исследований, опубликованных в научных журналах международного масштаба, подтверждают указанные свойства, а вместе с тем и высокое качество материалов OsteoBiol®.

Биоматериалы OsteoBiol® производятся в соответствии с Европейскими директивами 93/42/EEC (D.Lgs 47/97 и последующими модификациями), 2003/32/EEC (D.Lgs 67/2005). Сертификационный контроль материалов Tecnoss® осуществляется Высшим Институтом Здравоохранения Италии (ISS).

Вся продукция OsteoBiol® поставляется стерильной и предназначена для одноразового использования. Материал стерилизуется гамма-лучами, качество стерилизации регулярно контролируется. Срок годности материала составляет 60 месяцев с даты производства.

Все материалы OsteoBiol® содержат коллаген, поэтому при аллергии на этот компонент использовать их нельзя.

Сертификация CE

Приложение III | Свиной и конский костный матрикс
Источник: компания Tecnoss

Приложение III | Мембраны свиного и конского происхождения
Источник: компания Tecnoss

Приложение III | Войлокообразные мембраны конского происхождения
Источник: компания Tecnoss

Приложение V | Свиной и конский костный матрикс
Источник: компания Tecnoss

Приложение V | Мембраны свиного и конского происхождения
Источник: компания Tecnoss

Приложение V | Войлокообразные мембраны конского происхождения
Источник: компания Tecnoss

СЕРТИФИКАЦИЯ

СЕРТИФИКАТЫ ЕВРОПЕЙСКОГО СООТВЕТСТВИЯ

Тесты на биосовместимость | Gen-Os

Для оценки биосовместимости материалов OsteoBiol® в лаборатории Biolab (Вимодроне, Милан, Италия) был проведен ряд тестов in vitro и in vivo в соответствии с протоколами стандарта GLP (Good Laboratory Practice – Надлежащей Лабораторной Практики). Сертификационный номер GLP – 158/245/05; директива Министерства Здравоохранения от 10 марта 2005.

КОНТАКТНАЯ ЦИТОТОКСИЧНОСТЬ

ЦЕЛЬ: оценка цитотоксического потенциала костнозамещающего материала OsteoBiol® Gen-Os

МАТЕРИАЛЫ И МЕТОДЫ

Испытания на контактную цитотоксичность были проведены на культуре быстрорастущих фибробластов клона NCTC L929 стандарта Lgc. Для подготовки элюата исследуемый материал был помещен в питательную среду в количестве 0,2 г/мл. После инкубации элюата при температуре 37±1°C в течение 72 часов 2 мл его были добавлены к культуре клеток NCTC L929. Полученный материал был помещен в инкубатор с повышенным содержанием CO2 на 48 часов при температуре 37±1°C.

РЕЗУЛЬТАТЫ

Признаков цитотоксичности (участков клеточного лизиса, а также клеток без цитоплазматических гранул) через 24 часа инкубации выявлено не было (степень реактивности 0,00).

ЗАКЛЮЧЕНИЕ

Стандарт UNI EN ISO 10993: 5, 2000 определяет OsteoBiol® Gen-Os как НЕ ЦИТОТОКСИЧНЫЙ МАТЕРИАЛ.

ВНУТРИКОЖНАЯ РЕАКТИВНОСТЬ

ЦЕЛЬ: оценка местного токсического воздействия костнозамещающего материала OsteoBiol® Gen-Os

МАТЕРИАЛЫ И МЕТОДЫ

Оценка внутрикожной реактивности проводилась на кроликах. В качестве экстракционной жидкости для подготовки 2-х элюатов изучаемого материала были использованы растительное масло и физиологический раствор. Экстракты были получены в статичных условиях погружением исследуемого материала в физиологический раствор / растительное масло с насыщением 0,2 г/мл. Образцы для анализа были помещены в инкубатор на 72 часа при температуре 37±1°C. Затем по 0,2 мл каждого экстракта было введено подкожно 3-м кроликам. Токсическое воздействие материала оценивалось по макроскопическим признакам кожного воспаления – покраснению, отеку и образованию струпа.

РЕЗУЛЬТАТЫ

На протяжении всего периода наблюдения не было зафиксировано ни покраснения, ни отека, ни образования струпа.

ЗАКЛЮЧЕНИЕ

Стандарт UNI EN ISO 10993-10:2004 определяет OsteoBiol® Gen-Os как материал, НЕ ОКАЗЫВАЮЩИЙ МЕСТНОГО ТОКСИЧЕСКОГО ВОЗДЕЙСТВИЯ.

СИСТЕМНАЯ ТОКСИЧНОСТЬ

ЦЕЛЬ: оценка системного токсического воздействия костнозамещающего материала OsteoBiol® Gen-Os

МАТЕРИАЛЫ И МЕТОДЫ

В качестве экстракционной жидкости для подготовки 2-х элюатов изучаемого материала были использованы растительное масло и физиологический раствор. Экстракты были получены в статичных условиях погружением исследуемого материала в физиологический раствор / растительное масло с насыщением 0,2 г/мл. Образцы для анализа были помещены в инкубатор на 72 часа при температуре 37±1°C. Затем 5-ти лабораторным мышам было подкожно введено по 50 мг/кг экстракта физиологического раствора. Еще 5-ти мышам был введен в том же количестве экстракт растительного масла в брюшную полость. На регистрацию возможных симптомов нарушений были отведены последующие 72 часа.

РЕЗУЛЬТАТЫ

Ни в одном из случаев не было зарегистрировано признаков токсического воздействия.

ЗАКЛЮЧЕНИЕ

Стандарт UNI EN ISO 10993-11:1997 определяет OsteoBiol® Gen-Os как НЕ ТОКСИЧНЫЙ МАТЕРИАЛ.

ЗАМЕДЛЕННАЯ СЕНСИБИЛИЗАЦИЯ

ЦЕЛЬ: оценка сенсибилизирующего воздействия костнозамещающего материала OsteoBiol® Gen-Os

МАТЕРИАЛЫ И МЕТОДЫ

В качестве экстракционной жидкости для подготовки 2-х элюатов изучаемого материала были использованы растительное масло и физиологический раствор. Экстракты были получены в статичных условиях добавлением исследуемого материала к физиологическому раствору / растительному маслу в количестве 0,2 г/мл. Образцы для анализа были помещены в инкубатор на 72 часа при температуре 37±1°C. Для исследования были взяты морские свинки, 10 из которых попали в опытную группу, а 5 – в контрольную. В модели кожной сенсибилизации выделяют индукционную и провокационную фазы.

Индукционная фаза. Морским свинкам опытной группы было сделано по 3 внутрикожных инъекций (каждая по 0,1 мл):
№1: полный адъювант Фрейнда в деионизованной воде (соотношение 1:1)
№2: элюат исследуемого материала
№3: элюат исследуемого материала + полный адъювант Фрейнда (соотношение 1:1)

Морским свинкам контрольной группы были сделаны те же инъекции, только вместо элюата исследуемого материала взята экстракционная жидкость (растительное масло и физиологический раствор). Через 6 дней после внутрикожной инъекции животным обеих групп был вмассирован 10%-ный лаурилсульфат натрия в количестве 0,5 мл. Через 7 дней после внутрикожной инъекции на кожу животных опытной группы был нанесен экстракт исследуемого материала в объеме 0,5 мл на 1 животное. Период наблюдения составил 48 часов. Те же самые манипуляции были проведены на животных контрольной группы, только вместо исследуемого материала использовалась экстракционная жидкость.

Провокационная фаза. Через 21 день после начала исследования животным обеих групп на правую сторону спинки было нанесено по 0,5 мл экстракта исследуемого материала, а на левую сторону – то же количество экстракционной жидкости (растительного масла или физиологического раствора). Поверх была фиксирована повязка на 24 часа. Результаты эксперимента оценивались через 24 и 48 часов после снятия повязки.

РЕЗУЛЬТАТЫ

Ни у одного из лабораторных животных не было обнаружено ни покраснения, ни отека.

ЗАКЛЮЧЕНИЕ

Стандарт UNI EN ISO 10993-10:2002 определяет OsteoBiol® Gen-Os как материал, НЕ ВЫЗЫВАЮЩИЙ СЕНСИБИЛИЗАЦИИ.

РЕВЕРТИРУЮЩАЯ МУТАЦИЯ SALMONELLA TYPHIMURIUM

ЦЕЛЬ: оценка мутагенного воздействия костнозамещающего материала OsteoBiol® Gen-Os

МАТЕРИАЛЫ И МЕТОДЫ

5 мутантных штаммов Salmonella Typhimurium (TA 1535, TA 1537, TA98, TA100, TA102) подвергли ревертирующей мутации. Мутагенная активность изучаемого материала определялась путем сравнения количества ревертантных колоний в группах опытной и контрольной культур. Мутагенная активность оценивалась при метаболической ферментной активации и без нее. В качестве экстракционной жидкости для подготовки 2-х элюатов изучаемого материала использовался физиологический раствор или растворитель диметилсульфоксид. Экстракты были получены в статичных условиях погружением исследуемого материала в физиологический раствор / растворитель ДМСО с насыщением 0,2 г/мл. Образцы для анализа были помещены в инкубатор на 72 часа при температуре 37±1°C.

РЕЗУЛЬТАТЫ

Штаммы Salmonella Typhimurium, помещенные в исследуемый материал, сохранили свои генетические особенности. Более того, исследуемый материал не оказал на них ни токсического, ни повреждающего воздействия.

ЗАКЛЮЧЕНИЕ

Стандарт UNI EN ISO 10993-11:1993 определяет OsteoBiol® Gen-Os как материал, НЕ ОБЛАДАЮЩИЙ МУТАГЕННОЙ АКТИВНОСТЬЮ, как при метаболической активации, так и без нее.

Тесты на биосовместимость | Evolution

КОНТАКТНАЯ ЦИТОТОКСИЧНОСТЬ

ЦЕЛЬ: оценка цитотоксического потенциала резорбируемой мембраны OsteoBiol® Evolution

МАТЕРИАЛЫ И МЕТОДЫ
Испытания на контактную цитотоксичность были проведены на культуре быстрорастущих фибробластов клона NCTC L929 стандарта Lgc. Исследуемый материал с монослоем культуры клеток NCTC L929 был помещен в инкубатор с повышенным содержанием CO2 на 48 часов при температуре 37±1°C. Биологическая реактивность оценивалась 24 часа спустя.

РЕЗУЛЬТАТЫ
Ни под материалом, ни вокруг него не было обнаружено деформированных и/или дегенерировавших клеток (степень реактивности 0,00).

ЗАКЛЮЧЕНИЕ
Стандарт UNI EN ISO 10993: 5, 2000 определяет резорбируемую мембрану OsteoBiol® Evolution как НЕ ЦИТОТОКСИЧНЫЙ МАТЕРИАЛ.

ВНУТРИКОЖНАЯ РЕАКТИВНОСТЬ

ЦЕЛЬ: оценка местного токсического воздействия резорбируемой мембраны OsteoBiol® Evolution

МАТЕРИАЛЫ И МЕТОДЫ
Оценка внутрикожной реактивности проводилась на кроликах. В качестве экстракционной жидкости для подготовки 2-х элюатов изучаемого материала были использованы растительное масло и физиологический раствор. Экстракты были получены в статичных условиях добавлением исследуемого материала к физиологическому раствору / растительному маслу в количестве 6 см2/мл. Образцы для анализа были помещены в инкубатор на 72 часа при температуре 37±1°C. Затем по 0,2 мл каждого экстракта было введено подкожно 3-м кроликам. Токсическое воздействие материала оценивалось по макроскопическим признакам кожного воспаления – покраснению, отеку и образованию струпа.

РЕЗУЛЬТАТЫ
На протяжении всего периода наблюдения не было зафиксировано ни покраснения, ни отека, ни образования струпа.

ЗАКЛЮЧЕНИЕ
Стандарт UNI EN ISO 10993-10:2004 определяет резорбируемую мембрану OsteoBiol® Evolution как материал, НЕ ОКАЗЫВАЮЩИЙ МЕСТНОГО ТОКСИЧЕСКОГО ВОЗДЕЙСТВИЯ.

СИСТЕМНАЯ ТОКСИЧНОСТЬ

ЦЕЛЬ: оценка системного токсического воздействия резорбируемой мембраны OsteoBiol® Evolution

МАТЕРИАЛЫ И МЕТОДЫ
В качестве экстракционной жидкости для подготовки 2-х элюатов изучаемого материала были использованы растительное масло и физиологический раствор. Экстракты были получены в статичных условиях добавлением исследуемого материала к физиологическому раствору / растительному маслу в количестве 6 см2/мл. Образцы для анализа были помещены в инкубатор на 72 часа при температуре 37±1°C. Затем 5-ти лабораторным мышам было подкожно введено по 50 мг/кг экстракта физиологического раствора. Еще 5-ти мышам был введен в том же количестве экстракт растительного масла в брюшную полость. На регистрацию возможных симптомов нарушений были отведены последующие 72 часа.

РЕЗУЛЬТАТЫ
Ни в одном из случаев не было зарегистрировано признаков токсического воздействия.

ЗАКЛЮЧЕНИЕ
Стандарт UNI EN ISO 10993-11:1997 определяет резорбируемую мембрану OsteoBiol® Evolution как НЕ ТОКСИЧНЫЙ МАТЕРИАЛ.

ЗАМЕДЛЕННАЯ СЕНСИБИЛИЗАЦИЯ

ЦЕЛЬ: оценка сенсибилизирующего воздействия резорбируемой мембраны OsteoBiol® Evolution

МАТЕРИАЛЫ И МЕТОДЫ
В качестве экстракционной жидкости для подготовки 2-х элюатов изучаемого материала были использованы растительное масло и физиологический раствор. Экстракты были получены в статичных условиях добавлением исследуемого материала к физиологическому раствору / растительному маслу в количестве 6 см2/мл. Образцы для анализа были помещены в инкубатор на 72 часа при температуре 37±1°C. Для исследования были взяты морские свинки, 10 из которых попали в опытную группу, а 5 – в контрольную.

В модели кожной сенсибилизации выделяют индукционную и провокационную фазы.
Индукционная фаза. Морским свинкам опытной группы было сделано по 3 внутрикожных инъекций (каждая по 0,1 мл):
№1: полный адъювант Фрейнда в деионизованной воде (соотношение 1:1)
№2: элюат исследуемого материала
№3: элюат исследуемого материала + полный адъювант Фрейнда (соотношение 1:1)

Морским свинкам контрольной группы были сделаны те же инъекции, только вместо элюата исследуемого материала взята экстракционная жидкость (растительное масло и физиологический раствор). Через 6 дней после внутрикожной инъекции животным обеих групп был вмассирован 10%-ный лаурилсульфат натрия в количестве 0,5 мл. Через 7 дней после внутрикожной инъекции на кожу животных опытной группы был нанесен экстракт исследуемого материала в объеме 0,5 мл на 1 животное. Период наблюдения составил 48 часов. Те же самые манипуляции были проведены на животных контрольной группы, только вместо исследуемого материала использовалась экстракционная жидкость.

Провокационная фаза. Через 21 день после начала исследования животным обеих групп на правую сторону спинки было нанесено по 0,5 мл экстракта исследуемого материала, а на левую сторону – то же количество экстракционной жидкости (растительного масла или физиологического раствора). Поверх была фиксирована повязка на 24 часа. Результаты эксперимента оценивались через 24 и 48 часов после снятия повязки.

РЕЗУЛЬТАТЫ
Ни у одного из лабораторных животных не было обнаружено ни покраснения, ни отека.

ЗАКЛЮЧЕНИЕ
Стандарт UNI EN ISO 10993-10:2002 определяет резорбируемую мембрану OsteoBiol® Evolution как материал, НЕ ВЫЗЫВАЮЩИЙ СЕНСИБИЛИЗАЦИИ.

РЕВЕРТИРУЮЩАЯ МУТАЦИЯ SALMONELLA TYPHIMURIUM

ЦЕЛЬ: оценка мутагенного воздействия резорбируемой мембраны OsteoBiol® Evolution

МАТЕРИАЛЫ И МЕТОДЫ
5 мутантных штаммов Salmonella Typhimurium (TA 1535, TA 1537, TA98, TA100, TA102) подвергли ревертирующей мутации. Мутагенная активность изучаемого материала определялась путем сравнения количества ревертантных колоний в группах опытной и контрольной культур. Мутагенная активность оценивалась при метаболической ферментной активации и без нее. В качестве экстракционной жидкости для подготовки 2-х элюатов изучаемого материала использовался физиологический раствор или растворитель диметилсульфоксид. Экстракты были получены в статичных условиях добавлением исследуемого материала к физиологическому раствору / растворителю ДМСО в количестве 6 см2/мл. Образцы для анализа были помещены в инкубатор на 72 часа при температуре 37±1°C.

РЕЗУЛЬТАТЫ
Штаммы Salmonella Typhimurium, помещенные в исследуемый материал, сохранили свои генетические особенности. Более того, исследуемый материал не оказал на них ни токсического, ни повреждающего воздействия.

ЗАКЛЮЧЕНИЕ
Стандарт UNI EN ISO 10993-11:1993 определяет резорбируемую мембрану OsteoBiol® Evolution как материал, НЕ ОБЛАДАЮЩИЙ МУТАГЕННОЙ АКТИВНОСТЬЮ, как при метаболической активации, так и без нее.

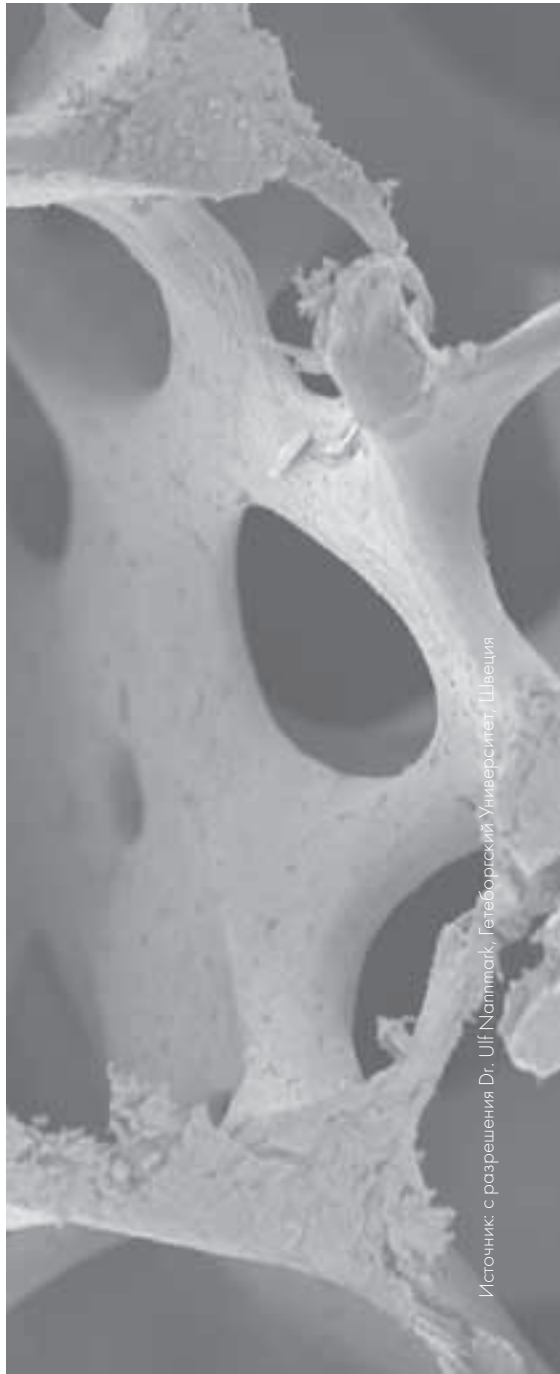
Источник: с разрешения Dr. Ulf Nannmark, Гетеборгский Университет, Швеция

Тесты на биосовместимость | mp3

КОНТАКТНАЯ ЦИТОТОКСИЧНОСТЬ

ЦЕЛЬ: оценка цитотоксического потенциала костнозамещающего материала OsteoBiol® mp3

МАТЕРИАЛЫ И МЕТОДЫ
Испытания на контактную цитотоксичность были проведены на культуре быстрорастущих фибробластов клона ATCC CCL1 NCTC L929. Исследуемый материал был нанесен на монослой культуры клеток NCTC L929 и помещен в инкубатор с повышенным содержанием CO2 на 24 часа при температуре 37±1°C. Биологическая реактивность (дегенерация и деформация клеток) оценивалась 24 часа спустя.

РЕЗУЛЬТАТЫ
Признаков дегенерации и деформации клеток, находящихся под исследуемым материалом и вокруг него, через 24 часа инкубации обнаружено не было (степень реактивности 0).

ЗАКЛЮЧЕНИЕ
Стандарт UNI EN ISO 10993-5:2009 определяет исследуемый материал как НЕ ЦИТОТОКСИЧНЫЙ.

ВНУТРИКОЖНАЯ РЕАКТИВНОСТЬ

ЦЕЛЬ: оценка местного токсического воздействия костнозамещающего материала OsteoBiol® mp3

МАТЕРИАЛЫ И МЕТОДЫ
Оценка внутрикожной реактивности проводилась на кроликах-альбиносах. В качестве экстракционной жидкости для подготовки 2-х экстрактов изучаемого материала были использованы растительное масло и физиологический раствор. Экстракты были получены погружением исследуемого материала в физиологический раствор / растительное масло. Образцы для анализа были помещены в инкубатор на 72 часа при температуре 37±1°C в динамичных условиях. Затем экстракты были введены подкожно 3-м кроликам-альбиносам. Животных осматривали через 24, 48 и 72 часа после инъекций. Токсическое воздействие материала оценивалось по макроскопическим признакам кожного воспаления – покраснению, отеку и образованию струпа.

РЕЗУЛЬТАТЫ
На протяжении всего периода наблюдения не было зафиксировано ни покраснения, ни отека, ни образования струпа.

ЗАКЛЮЧЕНИЕ
Стандарт UNI EN ISO 10993-10:2002 определяет OsteoBiol® mp3 как материал, УДОВЛЕТВОРЯЮЩИЙ ТРЕБОВАНИЯМ ТЕСТА.

СИСТЕМНАЯ ТОКСИЧНОСТЬ

ЦЕЛЬ: оценка системного токсического воздействия костнозамещающего материала OsteoBiol® mp3

МАТЕРИАЛЫ И МЕТОДЫ
В качестве экстракционной жидкости для подготовки 2-х экстрактов изучаемого материала были использованы растительное масло и физиологический раствор. Экстракты были получены погружением исследуемого материала в физиологический раствор / растительное масло. Образцы для анализа были помещены в инкубатор на 72 часа при температуре 37±1°C в динамичных условиях. Затем одной группе лабораторных мышей был внутривенно введен экстракт исследуемого материала в физиологическом растворе. Второй группе мышей был введен экстракт исследуемого материала в растительном масле в брюшную полость. Животных осматривали сразу же после инъекций, а затем через 4, 24, 48 и 72 часа на предмет выявления тремора, конвульсий, тахикардии и других признаков интоксикации.

РЕЗУЛЬТАТЫ
Ни в одном из случаев не было зарегистрировано признаков интоксикации.

ЗАКЛЮЧЕНИЕ
Стандарт UNI EN ISO 10993-11:2006 определяет исследуемый материал как НЕ ТОКСИЧНЫЙ.

ЗАМЕДЛЕННАЯ СЕНСИБИЛИЗАЦИЯ

ЦЕЛЬ: оценка сенсибилизирующего воздействия костнозамещающего материала OsteoBiol® mp3

МАТЕРИАЛЫ И МЕТОДЫ
В качестве экстракционной жидкости для подготовки 2-х экстрактов изучаемого материала были использованы растительное масло и физиологический раствор. Экстракты были получены погружением исследуемого материала в физиологический раствор / растительное масло. Образцы для анализа были помещены в инкубатор на 72 часа при температуре 37±1°C в динамичных условиях. Для исследования были взяты морские свинки.

В модели кожной сенсибилизации выделяют индукционную и провокационную фазы. В первую фазу свинкам были сделаны внутрикожные инъекции. Через 6 дней после инъекции материал был нанесен местно. Через 7 дней после инъекции были нанесены экстракты исследуемого материала под повязку на 48 часов. Те же самые манипуляции были проведены на животных контрольной группы, только вместо исследуемого материала использовалась экстракционная жидкость. Во второй фазе, через 21 день после начала исследования животным обеих групп на левую сторону спинки было нанесено примерно по 1 мл экстракта исследуемого материала, а на правую сторону – то же количество экстракционной жидкости (растительного масла или физиологического раствора). Поверх была фиксирована непроницаемая повязка на 24 часа. Результаты эксперимента оценивались через 48 и 72 часа после снятия повязки.

РЕЗУЛЬТАТЫ
Ни у одного из лабораторных животных не было обнаружено нарушений.

ЗАКЛЮЧЕНИЕ
Стандарт UNI EN ISO 10993-10:2002 определяет исследуемый материал как НЕ ВЫЗЫВАЮЩИЙ СЕНСИБИЛИЗАЦИИ.

РЕВЕРТИРУЮЩАЯ МУТАЦИЯ SALMONELLA TYPHIMURIUM

ЦЕЛЬ: оценка мутагенного воздействия костнозамещающего материала OsteoBiol® mp3

МАТЕРИАЛЫ И МЕТОДЫ
5 мутантных штаммов Salmonella Typhimurium (TA 1535, TA 1537, TA98, TA100, TA102) подвергли ревертирующей мутации. Мутагенная активность изучаемого материала определялась путем сравнения количества ревертантных колоний в группах опытной и контрольной культур. Экстракты были получены погружением исследуемого материала в физиологический раствор и растворитель ДМСО. Образцы для анализа были помещены в инкубатор на 72 часа при температуре 37±1°C в динамичных условиях.

РЕЗУЛЬТАТЫ
Как при метаболической активации, так и без нее не было отмечено увеличения количества ревертантных колоний ни одного из штаммов.

ЗАКЛЮЧЕНИЕ
Стандарт UNI EN ISO 10993-3:2003 определяет исследуемый материал, прошедший тест Эймса, как НЕ ОБЛАДАЮЩИЙ МУТАГЕННОЙ АКТИВНОСТЬЮ, как при метаболической активации, так и без нее.

ОСТЕОГЕННАЯ АКТИВНОСТЬ

ЦЕЛЬ: оценка остеогенной активности костнозамещающего материала OsteoBiol® mp3

МАТЕРИАЛЫ И МЕТОДЫ
Образцы исследуемого материалы были имплантированы в 3 участка правой бедренной кости 4-м белым кроликам. Контрлатерально были имплантированы стандартные контрольные образцы из специального пластика. Через 4 и 12 недель после имплантации животные были умерщвлены, после чего были взяты образцы для гистологического анализа (от каждого животного – 1 контрольный и 1 опытный образец).

РЕЗУЛЬТАТЫ
Через 4 недели после заполнения исследуемым материалом искусственно созданных костных дефектов были обнаружены признаки активного новообразования кости. Через 12 недель дефекты полностью закрылись новообразованной костью.

СЕРТИФИКАТ КАЧЕСТВА ISO TUV 13485

CERTIFICATE

The Certification Body TÜV Rheinland Italia S.r.l.

TECNOSS S.r.l.

Tecnoss s.r.l.

P.zza Papa Giovanni XXIII, 2 - I - 10094 Giaveno (TO)

Production site: Via Monte Nero, 13 - I - 10050 Coazze (TO)

Manufacturing of bone substitutes, membranes and collagen felts for bone and tissue regeneration. EA 19

UNI EN ISO 13485:2004

Milan, 2013-01-28. First Certification: 2007-01-15

SINCERT

TÜVRheinland

НОРМАТИВНЫЕ ТРЕБОВАНИЯ, ПРЕДЪЯВЛЯЕМЫЕ К ПРОИЗВОДСТВЕННОМУ ПРОЦЕССУ

UNI EN ISO 13485:2004
Медицинская продукция – Системы управления качеством – Нормативные требования

Директива 93/42/CEE

Указания по надзору за медицинской продукцией (04/2001)

Директива 2003/32/CE

UNI CEI EN ISO 14971:2004
Управление рисками при производстве медицинской продукции

UNI EN ISO 10993-1:2004
Биологическая оценка медицинской продукции. Часть I: оценка и испытания

UNI EN 12442:2002[1-2]
Животные ткани и их производные, используемые при изготовлении медицинской продукции

UNI EN 11137[1-2]:2006
Стерилизация продукции, используемой в рамках здравоохранения

UNI EN 556-1
Стерилизация медицинской продукции. Требования, которые должны быть выполнены перед постановкой штампа «СТЕРИЛЬНО». Требования к терминальной стерилизации медицинской продукции

UNI EN 980:2004
Графические символы, используемые на этикетках медицинской продукции

UNI EN ISO 11737[1-2]:2006
Стерилизация медицинской продукции. Микробиологические методы

Обзор литературы по материалам OsteoBiol®

Антонио Бароне
DDS, PhD, MSc*

Магистр Стоматологии и Хирургии
Доцент Университета Генуи, Италия
Доцент, кафедра хирургической стоматологии и челюстно-лицевой хирургии, Государственный Университет штата Нью-Йорк в Буффало, США
Приглашенный доцент, кафедра пародонтологии, Государственный Университет штата Нью-Йорк в Стоуни Брук, США
Президент Итальянского Общества Стоматологов-Хирургов и Имплантологов
Член исполнительного комитета Европейской Федерации Сообществ Стоматологов-Хирургов

* DDS, PhD, MSc - доктор стоматологии, доктор философии, магистр наук

В стоматологии из всех костнозамещающих материалов наиболее часто используются ксеногенные; на их долю приходится самое большое количество научных статей. Ассортимент ксеногенных материалов OsteoBiol® (компания Tecnoss®, Коацце, Италия) включает различные типы коллагенсодержащих костнозамещающих материалов и мембран свиного и конского происхождения.

В исследовании Figuereido и соавт. (JBMR, 2009) сравнивались физико-химические свойства человеческой кости и различных биоматериалов, используемых в стоматологии. Среди прочих фигурировал материал OsteoBiol®, представляющий собой коллагенсодержащую измельченную кортикально-губчатую свиную кость (КГСК). Оценка проводилась по следующим параметрам: размер частиц, пористость, истинная плотность, специфическая площадь поверхности, инфракрасный спектр, Rg-дифракция. Результаты показали, что истинная плотность КГСК, за счет содержания в материале коллагена, напоминает плотность человеческой кости. Инфракрасные спектры частиц OsteoBiol® и человеческой кости, несмотря на различное происхождение, очень схожи, тогда как инфракрасные спектры человеческой кости, гидроксиапатита и не содержащей коллаген бычьей кости различны. Спектральное распределение при рентгенодифракционном анализе также указывает на сходство человеческой кости и КГСК. Причина сходства кроется в двухфазном составе человеческой кости и материала OsteoBiol® (гидроксиапатит – острые пики спектрограммы, коллаген – широкая полоса). Предполагается, что отличия в химической природе и составе фаз обуславливают неидентичность in vivo-результатов подсадки чистого минерального и коллагенсодержащего биоматериала.

Trubiani и соавт. (JIP, 2007) оценивали биосовместимость костнозамещающих материалов свиного происхождения in vitro. При этом использовались полипотентные мезенхимальные клетки PDL-MSC. На гранулах материала были отчетливо заметны признаки клеточной колонизации и пролиферации. Признаков инфицирования культуральной среды не было. Клетки PDL-MSC дифференцировались в остеобласты; через 30 дней после индуцирования, отделенные от субстрата, они организовались в единый клубок, окружающий все частицы свиной кости.

В экспериментальном in vivo исследовании Nannmark и Sennerby (CIDRR, 2008) сравнивалась реакция костной ткани на имплантацию КГСК-гранул и КГСК-геля. На гистологическом уровне значимых различий выявлено не было. И в том, и в другом случае кость образовывалась непосредственно на частицах биоматериала, при этом отмечалось прогрессивное увеличение зоны новообразованной кости при прогрессивном сокращении зоны биоматериала вследствие его резорбции остеокластами. Использованная в обоих случаях коллагеновая мембрана, выполнив свою защитную функцию, хорошо интегрировалась в покрывающие мягкие ткани. Результаты исследования показали, что свиная кость биосовместима и обладает хорошими остеокондуктивными качествами. Резорбция материала идет по остеокластическому типу.

Cardaropoli D. и Cardaropoli G. (JPRD, 2008) изучали эффективность использования биоматериала свиного происхождения для постэкстракционной альвеолярной регенерации. Имплантация КГСК в лунки удаленных моляров дала возможность сохранить 85% исходной ширины альвеолярного гребня. Предыдущее исследование тех же авторов, опубликованное в JPRD, 2003, 23:313-323, показало, что при спонтанном заживлении лунок в течение первых 12 месяцев теряется 50% исходной ширины альвеолярного гребня. Результаты исследования свидетельствуют об эффективности использования костнозамещающего материала свиного происхождения для сдерживания резорбции альвеолярной кости после удаления многокорневых зубов.

В клиническом исследовании Barone и соавт. (JP, 2008) сравнивалась эффективность 2-х вариантов ведения лунки: спонтанного заживления (контрольная группа) и заполнения лунки предварительно увлажненной КГСК (опытная группа). Целью исследования было проверить, действительно ли имплантация биоматериала предотвращает постэкстракционную резорбцию. Предположение подтвердилось: подсадка биоматериала привела к существенному снижению как вертикальной, так и горизонтальной резорбции. Гистоморфометрический анализ показал, что в опытной группе объем трабекулярной кости был больше, чем в контрольной.

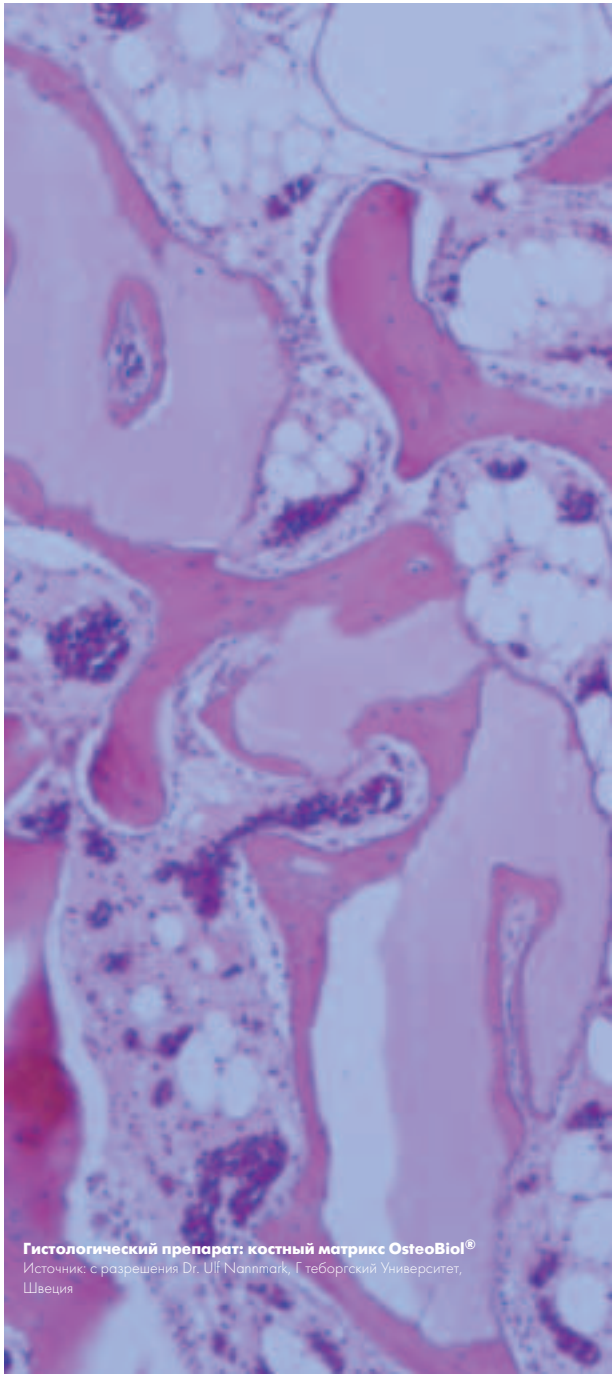

Гистологический препарат: костный матрикс OsteoBiol®
Источник: с разрешения Dr. Ulf Nannmark, Гетеборгский Университет, Швеция

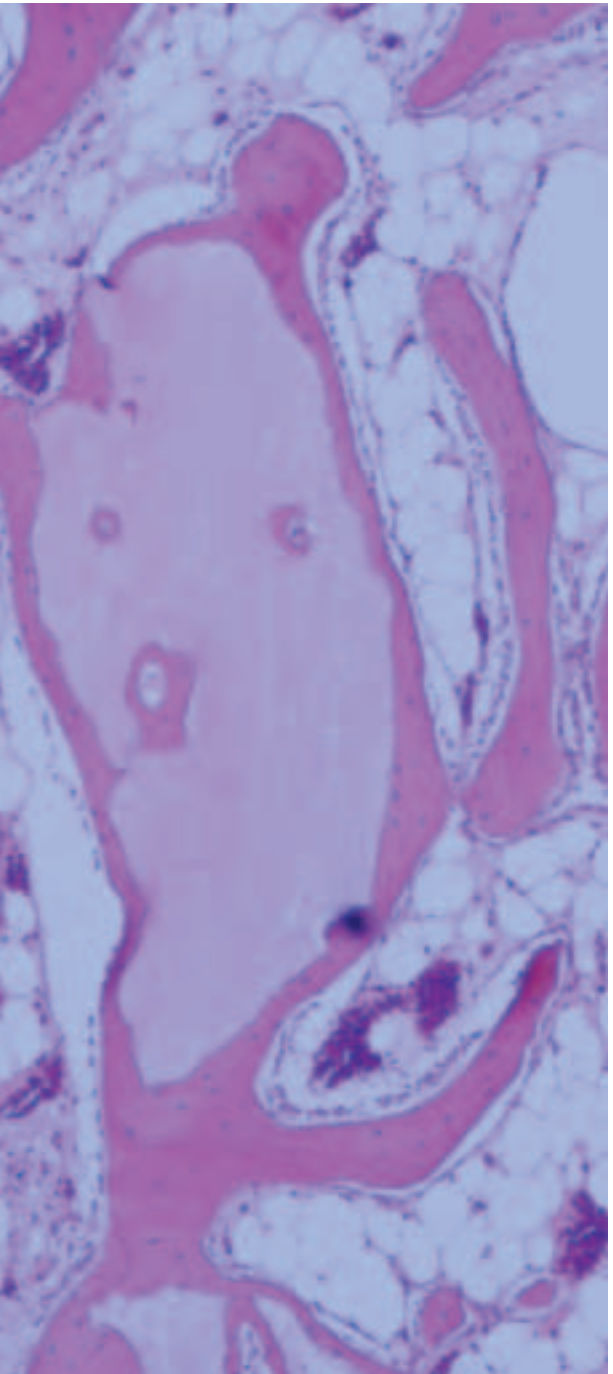

4 клинических исследования были посвящены изучению эффективности использования костнозамещающего материала свиного происхождения при синус-лифтинге. В первом исследовании Barone и соавт. сравнивались результаты закрытого синус-лифтинга на гистологическом уровне. В контрольной группе пациентов в качестве остеопластического материала использовалась 100% аутогенная кость, а в опытной группе – смесь аутогенной кости с КГСК в соотношении 1:1. Биопсия, взятая через 5 месяцев после операции, показала, что значимых различий в процентном содержании новообразованной кости в контрольной и опытной группах нет. Признаки воспалительной инфильтрации, некроза и аллергической реакции отсутствовали в биопсийных образцах обеих групп. За 5 месяцев КГСК резорбировалась не полностью, но ее частицы хорошо интегрировались и были неразрывно связаны с новообразованной костной тканью.

Второе клиническое исследование (Orsini и соавт., JOP, 2006) заключалось в проведении гистоморфометрического анализа через 5 месяцев после субантральной аугментации с использованием 100%-ной кортикальной кости свиного происхождения. Образцы изучались в обычном и трансмиссионном световых микроскопах. В световом микроскопе было видно, что большинство частиц окружены новообразованной костью при отсутствии признаков острого воспалительного инфильтрата. Процентное содержание новообразованной кости составило 38 ± 2,8%, биоматериала – 31 ±1,6%. Кость, контактирующая с частицами костнозамещающего материала, находилась на различных стадиях созревания. По структуре она напоминала предшествующую кость, что говорит о высокой биосовместимости костнозамещающего материала.

Третье клиническое исследование (Barone и соавт., COIR, 2008) было посвящено использованию 100%-ной КГСК при открытом синус-лифтинге с закрытием костного окна коллагеновой мембраной (26 случаев). У всех пациентов заживление протекало без особенностей. Ни в одном из случаев не наблюдалось признаков гайморита.

В четвертом исследовании (Barone и соавт., JPRD, 2008) изучалась эффективность использования КГСК-геля при закрытом синус-лифтинге и закрытии дегисценций.

После фрактурирования дна верхнечелюстной пазухи последним по протоколу остеотомом в субантральную полость вводился биоматериал. В течение первых 6-ти недель после операции 1 из 12 имплантатов пришлось удалить из-за абсцедирования. Остальные имплантаты были успешно остеоинтегрированы: через 6 месяцев после имплантации они оставались неподвижны; не было ни болезненности, ни нагноения, ни периимплантатного просветления на Rg-снимке. Протезирование на всех имплантатах прошло успешно. Вертикальный прирост кости составил 4,2 ± 1,4 мм, причем через 18 месяцев эта высота оставалась стабильной.

Изучению костной регенерации в области дегисценций при использовании биоматериалов свиного происхождения было посвящено 2 других клинических исследования. В первом исследовании (Covani и соавт., JP, 2006) имплантация проводилась непосредственно после удаления старых неостеоинтегрированных имплантатов. Дегисценции и периимплантатные костные дефекты размером >2-х мм были заполнены КГСК и закрыты коллагеновой мембраной. Частицы кортикально-губчатой свиной кости служили опорой для мембраны и матрицей для костной регенерации. Эффективность лечения оценивалась спустя 12 месяцев. При раскрытии имплантатов на 2-м этапе было установлено, что костные дефекты закрылись, имплантаты неподвижны, признаки воспаления отсутствуют.

Во втором исследовании тех же авторов (JOMI, 2008) оценивалось качество регенерации кости с вестибулярной стороны одномоментно установленных имплантатов (в контрольной группе – с отслаиванием лоскута; в опытной группе – без отслаивания лоскута). Дегисценции были закрыты КГСК-гелем и коллагеновыми мембранами. Успех операции оценивали через 6 месяцев по 3-м параметрам: расстоянию от плеча имплантата до ближайшей точки контакта имплантата с костью, коэффициенту стабильности имплантата и расстоянию от плеча имплантата до альвеолярной кости по срединной линии с вестибулярной стороны.

Остеопластика прошла успешно – по предварительно составленному плану и без осложнений, этап заживления у всех пациентов протекал без особенностей.

При раскрытии имплантатов через 6 месяцев периимплантатных костных дефектов обнаружено не было. Шейка одного из имплантатов, установленных без отслаивания лоскута, оказалась закрыта новообразованной костью.

Еще в одном исследовании (Calvo Guirado и соавт., JIDA, 2007) оценивалась эффективность использования КГСК-пасты при заполнении ею межимплантарных пространств расщепленного гребня. На 2-м этапе имплантации было выявлено, что имплантаты окружены костью плотностью D5 по классификации Misch. Ширина альвеолярного гребня увеличилась на 3 мм. Несмотря на нерепрезентативность результатов исследования (всего 1 пациент), авторы сделали вывод, что коллагенсодержащая КГСК-паста хорошо сохраняет пространство между разведенными кортикальными пластинками альвеолярного гребня и через 4 месяца приводит к новообразованию кости между имплантатами.

Во всех научных статьях, которые были охвачены настоящим обзором, подчеркивается положительное клиническое и биологическое воздействие кортикально-губчатых коллагенсодержащих костнозамещающих материалов и коллагеновых мембран OsteoBiol®.

Из этого следует, что использование материалов OsteoBiol® ведет к предсказуемому успеху лечения. Их можно с уверенностью применять для костной регенерации в стоматологии.

Антонио Бароне, DDS, PhD, MSc*

* DDS, PhD, MSc - доктор стоматологии, доктор философии, магистр наук

Научная литература

«Для постоянного расширения научных знаний о материалах OsteoBiol® компания Tecnoss® Dental непрерывно вкладывает значительные средства в клинические и экспериментальные исследования».

Марко Боароло, BSc**
Управляющий директор и координатор научной работы
Компания Tecnoss Dental

** BSc – бакалавр наук

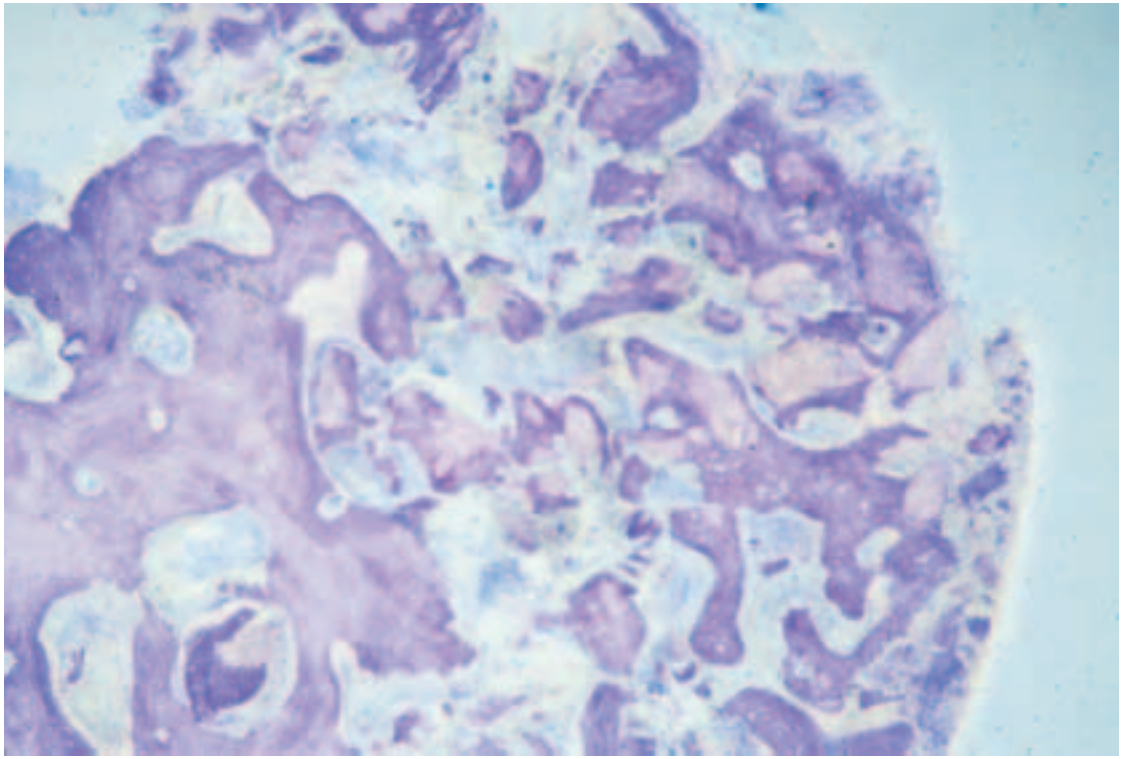

Клиническое исследование. Ситуация через 5 месяцев после заполнения костного дефекта материалом OsteoBiol® Gel 40
Источник: биопсия взята д-ром Roberto Ruffa (Пьянецца, Италия); гистологический препарат подготовлен д-ром Paolo Tristi (Пескара, Италия)

COVANI U, AMERI S, CRESPI R, BARONE A
PRESERVAZIONE DEL PROCESSO ALVEOLARE CON OSSO ETEROLOGO. CONSIDERAZIONI ISTOLOGICHE
ITALIAN ORAL SURGERY, 2004, VOL 3, 1: 17-23

CASSETTA M, CALASSO S, VOZZA I, DELL'AQUILA D
REHABILITATION OF ATROPHIC ALVEOLAR CRESTS WITH CYLINDRICAL SANDBLASTED AND ACID ETCHED IMPLANTS: A PILOT STUDY
EUROPEAN JOURNAL OF IMPLANT PROSTHODONTICS, 2005; (3)1:133-144

ARCURI C, CECCHETTI F, GERMANO F, MOTTA A, SANTACROCE C
CLINICAL AND HISTOLOGICAL STUDY OF A XENOGENIC BONE SUBSTITUTE USED AS A FILLER IN POSTEXTRACTIVE ALVEOLUS
MINERVA STOMATOLOGICA, 2005 JUN;54(6):351-62

BARONE A, CRESPI R, ALDINI NN, FINI M, GIARDINO R, COVANI U
MAXILLARY SINUS AUGMENTATION: HISTOLOGIC AND HISTOMORPHOMETRIC ANALYSIS
INTERNATIONAL JOURNAL OF ORAL AND MAXILLOFACIAL IMPLANTS, 2005 JUL-AUG;20(4):519-25

RINNA C, UNGARI C, SALTAREL A, CASSONI A, REALE G
ORBITAL FLOOR RESTORATION
JOURNAL OF CRANIOFACIAL SURGERY, 2005 NOV; 16(6):968-72

BARONE A, AMERI S, COVANI U
IMMEDIATE POSTEXTRACTION IMPLANTS: TREATMENT OF RESIDUAL PERI-IMPLANT DEFECTS. A RETROSPECTIVE ANALYSIS
EUROPEAN JOURNAL OF IMPLANT PROSTHODONTICS, 2006, 2: 99-106

BARONE A, SANTINI S, SBORDONE L, CRESPI R, COVANI U
A CLINICAL STUDY OF THE OUTCOMES AND COMPLICATIONS ASSOCIATED WITH MAXILLARY SINUS AUGMENTATION
INTERNATIONAL JOURNAL OF ORAL AND MAXILLOFACIAL IMPLANTS, 2006 JAN-FEB;21(1):81-5

COVANI U, BARONE A, CORNELINI R, CRESPI R
CLINICAL OUTCOME OF IMPLANTS PLACED IMMEDIATELY AFTER IMPLANT REMOVAL
JOURNAL OF PERIODONTOLOGY, 2006 APR;77(4):722-7

ORSINI G, SCARANO A, PIATTELLI M, PICCIRILLI M, CAPUTI S, PIATTELLI A
HISTOLOGIC AND ULTRASTRUCTURAL ANALYSIS OF REGENERATED BONE IN MAXILLARY SINUS AUGMENTATION USING A PORCINE BONE-DERIVED BIOMATERIAL
JOURNAL OF PERIODONTOLOGY, 2006 DEC;77(12):1984-90

TRUBIANI O, SCARANO A, ORSINI G, DI IORIO D, D'ARCANGELO C, PICCIRILLI M, SIGISMONDO M, CAPUTI S
THE PERFORMANCE OF HUMAN PERIODONTAL LIGAMENT MESENCHYMAL STEM CELLS ON XENOGENIC BIOMATERIALS
INTERNATIONAL JOURNAL OF IMMUNOPATHOLOGY AND PHARMACOLOGY, 2007 JAN-MAR;20(1 SUPPL 1):87-91

BARONE A, COVANI U
MAXILLARY ALVEOLAR RIDGE RECONSTRUCTION WITH NONVASCULARIZED AUTOGENOUS BLOCK BONE: CLINICAL RESULTS
JOURNAL OF ORAL AND MAXILLOFACIAL SURGERY, 2007 OCT;65(10):2039-46

CALVO GUIRADO JL, PARDO ZAMORA G, SAEZ YUGUERO MR
RIDGE SPLITTING TECHNIQUE IN ATROPHIC ANTERIOR MAXILLA WITH IMMEDIATE IMPLANTS, BONE REGENERATION AND IMMEDIATE TEMPORISATION: A CASE REPORT
JOURNAL OF IRISH DENTAL ASSOCIATION, 2007 WINTER;53(4):187-90

DEL CORSO M
SOFT TISSUE RESPONSE TO PLATELET RICH FIBRIN: CLINICAL EVIDENCES
COSMETIC DENTISTRY, 2008, 3: 16-20

BARONE A, SANTINI S, MARCONCINI S, GIACOMELLI L, GHERLONE E, COVANI U
OSTEOTOMY AND MEMBRANE ELEVATION DURING THE MAXILLARY SINUS AUGMENTATION PROCEDURE. A COMPARATIVE STUDY: PIEZOELECTRIC DEVICE VS. CONVENTIONAL ROTATIVE INSTRUMENTS
CLINICAL ORAL IMPLANTS RESEARCH, 2008 MAY;19(5):511-5. EPUB 2008 MAR 26

BARONE A, CORNELINI R, CIAGLIA R, COVANI U
IMPLANT PLACEMENT IN FRESH EXTRACTION SOCKETS AND SIMULTANEOUS OSTEOTOME SINUS FLOOR ELEVATION: A CASE SERIES
INTERNATIONAL JOURNAL OF PERIODONTICS AND RESTORATIVE DENTISTRY, 2008 JUN;28(3):283-9

BARONE A, ALDINI NN, FINI M, GIARDINO R, CALVO GUIRADO JL, COVANI U
XENOGRAFT VERSUS EXTRACTION ALONE FOR RIDGE PRESERVATION AFTER TOOTH REMOVAL: A CLINICAL AND HISTOMORPHOMETRIC STUDY
JOURNAL OF PERIODONTOLOGY, 2008 AUG;79(8):1370-7

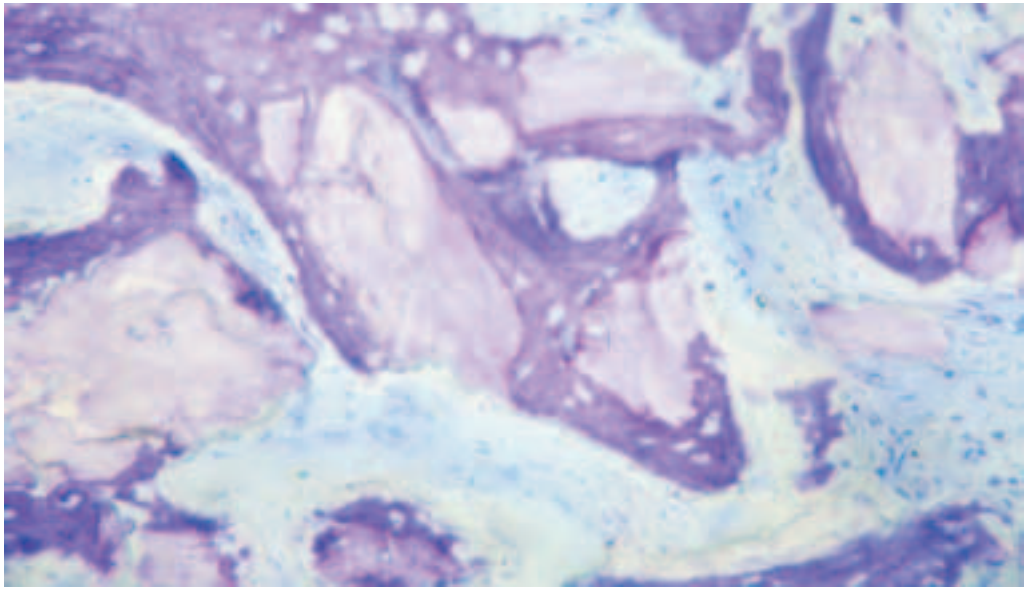

Клиническое исследование. Ситуация через 5 месяцев после заполнения костного дефекта материалом OsteoBiol® Gel 40
Источник: биопсия взята д-ром Roberto Ruffa (Пьянецца, Италия); гистологический препарат подготовлен д-ром Paolo Tristi (Пескара, Италия)

COVANI U, CORNELINI R, BARONE A
BUCCAL BONE AUGMENTATION AROUND IMMEDIATE IMPLANTS WITH AND WITHOUT FLAP ELEVATION: A MODIFIED APPROACH
INTERNATIONAL JOURNAL OF ORAL AND MAXILLOFACIAL IMPLANTS, 2008 SEP-OCT;23(5):841-6

CARDAROPOLI D, CARDAROPOLI G
PRESERVATION OF THE POSTEXTRACTION ALVEOLAR RIDGE: A CLINICAL AND HISTOLOGIC STUDY
INTERNATIONAL JOURNAL OF PERIODONTICS AND RESTORATIVE DENTISTRY, 2008 OCT;28(5):469-77

NANNMARK U, SENNERBY L
THE BONE TISSUE RESPONSES TO PREHYDRATED AND COLLAGENATED CORTICO-CANCELLOUS PORCINE BONE GRAFTS: A STUDY IN RABBIT MAXILLARY DEFECTS
CLINICAL IMPLANT DENTISTRY AND RELATED RESEARCH, 2008 DEC;10(4):264-70. EPUB 2008 JAN 30

SCARANO A, PIATTELLI A, PERROTTI V, MANZON L, IEZZI G
MAXILLARY SINUS AUGMENTATION IN HUMANS USING CORTICAL PORCINE BONE: A HISTOLOGICAL AND HISTOMORPHOMETRICAL EVALUATION AFTER 4 AND 6 MONTHS
CLINICAL IMPLANT DENTISTRY AND RELATED RESEARCH, 2009

PERROTTI V, NICHOLLS BM
RESORPTION PATTERN OF A PORCINE-DERIVED BONE SUBSTITUTE
JOURNAL OF OSSEOINTEGRATION, 2009

CALVO GUIRADO JL, GÓMEZ MORENO G, BARONE A, CUTANDO A, ALCARAZ BAÑOS M, CHIVA F, LÓPEZ MARÍ L, GUARDIA J
MELATONIN PLUS PORCINE BONE ON DISCRETE CALCIUM DEPOSIT IMPLANT SURFACE STIMULATES OSTEOINTEGRATION IN DENTAL IMPLANTS
JOURNAL OF PINEAL RESEARCH, 2009, 47(2):164-72

SCARANO A, PIATTELLI M, CARINCI F, PERROTTI V
REMOVAL, AFTER 7 YEARS, OF AN IMPLANT DISPLACED INTO THE MAXILLARY SINUS. A CLINICAL AND HISTOLOGIC CASE REPORT
JOURNAL OF OSSEOINTEGRATION, 2009

COVANI U, MARCONCINI S, CRESPI R, BARONE A
IMMEDIATE IMPLANT PLACEMENT AFTER REMOVAL OF A FAILED IMPLANT: A CLINICAL AND HISTOLOGICAL CASE REPORT
JOURNAL OF ORAL IMPLANTOLOGY, 2009; 35(4):189-95

GRENGA PL, REALE G, COFONE C, MEDURI A, CERUTI P, GRENGA R
HESS AREA RATIO AND DIPLOPIA: EVALUATION OF 30 PATIENTS UNDERGOING SURGICAL REPAIR FOR ORBITAL BLOW-OUT FRACTURE
OPHTHALMIC PLASTIC AND RECONSTRUCTIVE SURGERY, 2009; 25(2)

CRESPI R, CAPPARÈ P, GHERLONE E
DENTAL IMPLANTS PLACED IN EXTRACTION SITES GRAFTED WITH DIFFERENT BONE SUBSTITUTES: RADIOGRAPHIC EVALUATION AT 24 MONTHS
JOURNAL OF PERIODONTOLOGY, 2009 OCT; 80(10):1616-1621

RINNA C, REALE G, FORESTA E, MUSTAZZA MC
MEDIAL ORBITAL WALL RECONSTRUCTION WITH SWINE BONE CORTEX
THE JOURNAL OF CRANIOFACIAL SURGERY, 2009; 20(3)

CARDAROPOLI D, CARDAROPOLI G
HEALING OF GINGIVAL RECESSIONS USING A COLLAGEN MEMBRANE WITH A HEMINERALIZED XENOGRAFT: A RANDOMIZED CONTROLLED CLINICAL TRIAL
INTERNATIONAL JOURNAL OF PERIODONTICS AND RESTORATIVE DENTISTRY, 2009 FEB;29(1):59-67

CALVO GUIRADO JL, GÓMEZ MORENO G, LÓPEZ MARÍ L, GUARDIA J, MARINEZ GONZALEZ JM, TRESGUERRES IF, PAREDES SD, FUENTES BRETO L
ACTIONS OF MELATONIN MIXED WITH COLLAGENIZED PORCINE BONE VERSUS PORCINE BONE ONLY ON OSTEOINTEGRATION OF DENTAL IMPLANTS
JOURNAL OF PINEAL RESEARCH, 2010, 48:194–203

FIGUEIREDO M, HENRIQUES J, MARTINS G, GUERRA F, JUDAS F, FIGUEIREDO H
PHYSICOCHEMICAL CHARACTERIZATION OF BIOMATERIALS COMMONLY USED IN DENTISTRY AS BONE SUBSTITUTES - COMPARISON WITH HUMAN BONE
JOURNAL OF BIOMEDICAL MATERIALS RESEARCH PART B: APPLIED BIOMATERIALS, EPUB 10 NOVEMBER 2009 IN WILEY INTERSCIENCE

NANNMARK U, AZARMEHR I
SHORT COMMUNICATION: COLLAGENATED CORTICO-CANCELLOUS PORCINE BONE GRAFTS. A STUDY IN RABBIT MAXILLARY DEFECTS
CLINICAL IMPLANT DENTISTRY AND RELATED RESEARCH, EPUB 2010

CALVO GUIRADO JL, GOMEZ MORENO G, LOPEZ MARI L, ORTIZ RUIZ AJ, GUARDIA J
ATRAUMATIC MAXILLARY SINUS ELEVATION USING THREADED BONE DILATORS FOR IMMEDIATE IMPLANTS. A THREE-YEAR CLINICAL STUDY
MEDICINA ORAL, PATOLOGIA ORAL Y CIRUGIA BUCAL, EPUB AHEAD OF PRINT

BARONE A, RICCI M, COVANI U, NANNMARK U, AZARMEHR I, CALVO GUIRADO JL
MAXILLARY SINUS AUGMENTATION USING PREHYDRATED CORTICOCANCELLOUS PORCINE BONE: HYSTOMORPHOMETRIC EVALUATION AFTER 6 MONTHS
IN PRESS



Коллагеновая структура материала OsteoBiol® Gen-Os
Источник: с разрешения Dr. U. Nannmark, Гетеборгский Университет, Швеция

Революционно новый веб-сайт для революционно новых материалов

www.osteobiol.com

Наш новый веб-сайт поможет Вам в полной мере раскрыть потенциал биоматериалов семейства OsteoBiol®.

Здесь Вы найдете исчерпывающее описание и подробную характеристику материалов, перечень показаний к их использованию, клинические случаи и видеофайлы.

Добро пожаловать на osteobiol.com!

ПОИСК ПО МАТЕРИАЛАМ

Проводя поиск «по материалам», Вы сможете сравнить различные материалы по характеристикам и клиническим показаниям к использованию.

ПОИСК ПО КЛИНИЧЕСКИМ ПОКАЗАНИЯМ

Проводя поиск «по клиническим показаниям», Вы сможете выбрать лучший материал для каждой клинической ситуации.

СОБЫТИЯ МЕЖДУНАРОДНОГО ЗНАЧЕНИЯ

В этом разделе Вы узнаете о предстоящих семинарах, симпозиумах, конференциях и других событиях, связанных с OsteoBiol®. Будьте в курсе!

ПРОСМОТР КЛИНИЧЕСКИХ СЛУЧАЕВ

Объемная и интересная подборка клинических случаев

ПРОСМОТР ВИДЕОФАЙЛОВ

Информативные видеоролики

ИНФОРМАЦИЯ ДЛЯ ПАЦИЕНТОВ

Полезная информация, нацеливающая пациентов на остеопластику

Источник: www.osteobiol.com

Номера артикулов OsteoBiol®

МАТЕРИАЛ	УПАКОВКА	ОПИСАНИЕ	РАЗМЕРЫ И ВЕС	СВИНОЕ ПРОИСХОЖДЕНИЕ	КОНСКОЕ ПРОИСХОЖДЕНИЕ
КОСТНОЗАМЕЩАЮЩИЕ МАТЕРИАЛЫ					
Gen-Os	1 ФЛАКОН	ВЫСУШЕННЫЕ ГРАНУЛЫ	0.25 г	M1052FS	M1052FE
Gen-Os	1 ФЛАКОН	ВЫСУШЕННЫЕ ГРАНУЛЫ	0.5 г	M1005FS	M1005FE
Gen-Os	1 ФЛАКОН	ВЫСУШЕННЫЕ ГРАНУЛЫ	1.0 г	M1010FS	M1010FE
Gen-Os	1 ФЛАКОН	ВЫСУШЕННЫЕ ГРАНУЛЫ	2.0 г	M1020FS	M1020FE
mp3	1 ШПРИЦ	КОСТНАЯ СМЕСЬ	1.0 cc	A3005FS	A3005FE
mp3	3 ШПРИЦ	КОСТНАЯ СМЕСЬ	3 x 0.5 cc (1.5 см³)	A3015FS	A3015FE
mp3	3 ШПРИЦ	КОСТНАЯ СМЕСЬ	3 x 1.0 cc (3.0 см³)	A3030FS	A3030FE
Putty	1 ФЛАКОН	КОСТНАЯ ПАСТА	1.0 cc (2.0 г)	HPT01S	HPT01E
Putty	1 ШПРИЦ	КОСТНАЯ ПАСТА	0.5 cc (1.0 г)	HPT09S	HPT09E
Putty	3 ШПРИЦА	КОСТНАЯ ПАСТА	3 x 0.5 cc (3.0 г)	HPT35S	HPT35E
Putty	3 ШПРИЦА	КОСТНАЯ ПАСТА	3 x 0.25 cc (1.5 г)	HPT32S	HPT32E
Gel 40	3 ШПРИЦА	КОСТНЫЙ ГЕЛЬ	3 x 0.5 см³	15GEL40S	15GEL40E
Gel 40	1 ШПРИЦ	КОСТНЫЙ ГЕЛЬ	0.5 см³	05GEL40S	05GEL40E
МЕМБРАНЫ И КОСТНЫЕ ПЛАСТИНЫ					
Evolution	1 МЕМБРАНА	ВЫСУШЕННАЯ / СТАНДАРТНАЯ	20 x20 мм		EV02HHE
Evolution	1 МЕМБРАНА	ВЫСУШЕННАЯ / СТАНДАРТНАЯ	30 x30 мм		EV03HHE
Evolution	1 МЕМБРАНА	ВЫСУШЕННАЯ / СТАНДАРТНАЯ	Овальная 25x35мм		EVOHHE
Evolution	1 МЕМБРАНА	ВЫСУШЕННАЯ / ТОНКАЯ	20 x20 мм		EV02LLE
Evolution	1 МЕМБРАНА	ВЫСУШЕННАЯ / ТОНКАЯ	30 x30 мм		EV03LLE
Evolution	1 МЕМБРАНА	ВЫСУШЕННАЯ / ТОНКАЯ	Овальная 25x35мм		EVOLLE
Soft Cortical Lamina	1 ПЛАСТИНА	ВЫСУШЕННАЯ / ТОНКАЯ	25 x25 x(0.4 -0.6) мм	LS25FS	LS25FE
Soft Cortical Lamina	1 ПЛАСТИНА	ВЫСУШЕННАЯ / ТОНКАЯ	Овальная 25x35x(0.4-0.6)мм	LS23FS	LS23FE
Soft Cortical Lamina	1 ПЛАСТИНА	ВЫСУШЕННАЯ / ТОНКАЯ	20 x40 x(0.4 -0.6) мм	LS24FS	LS24FE
Curved Lamina	1 ПЛАСТИНА	ВЫСУШЕННАЯ / СРЕДНЯЯ	35 x35 x(0.8 -1.0) мм	LS10HS	LS10HE
МАТЕРИАЛЫ ЦЕЛЕВОГО ИСПОЛЬЗОВАНИЯ					
Apatos Mix	1 ФЛАКОН	ВЫСУШЕННЫЕ ГРАНУЛЫ	0.5 г	A1005FS	A1005FE
Apatos Mix	1 ФЛАКОН	ВЫСУШЕННЫЕ ГРАНУЛЫ	1.0 г	A1010FS	A1010FE
Apatos Mix	1 ФЛАКОН	ВЫСУШЕННЫЕ ГРАНУЛЫ	2.0 г	A1020FS	A1020FE
Apatos Cortical	1 ФЛАКОН	ВЫСУШЕННЫЕ ГРАНУЛЫ	0.5 г	AC1005FS	
Apatos Cortical	1 ФЛАКОН	ВЫСУШЕННЫЕ ГРАНУЛЫ	1.0 г	AC1010FS	
Sp-Block	1БЛОК	ВЫСУШЕННЫЙ БЛОК / НОРМАЛЬНЫЙ	10 x10 x20 мм		BN1E
Sp-Block	1БЛОК	ВЫСУШЕННЫЙ БЛОК / НОРМАЛЬНЫЙ	10 x20 x20 мм		BN2E
Tablet	6 БЛОКОВ	ХРУПКИЙ ВЫСУШЕННЫЙ БЛОК	10 x10 x10 мм	BLE10S	BLE10E
Special	1 МЕМБРАНА	ВЫСУШЕННАЯ / СУПЕРТОНКАЯ	20 x20 мм	EM02LS	EM02LE
Special	1 МЕМБРАНА	ВЫСУШЕННАЯ / СУПЕРТОНКАЯ	30 x30 мм	EM03LS	EM03LE
Duo-Teck	1 МЕМБРАНА	ВЫСУШЕННАЯ	20 x20 мм		DT020
Derma	1 МЕМБРАНА	ВЫСУШЕННАЯ / СТАНДАРТНАЯ	30 x30 x(2.0) мм	ED03SS	
Derma	1 МЕМБРАНА	ВЫСУШЕННАЯ / ТОНКАЯ	25 x25 x(0.8 -1.0) мм	ED25FS	
МАТЕРИАЛЫ ДЛЯ ИСПОЛЬЗОВАНИЯ В ЧЛХ					
mp3	1 ШПРИЦ	КОСТНАЯ СМЕСЬ	2.0 см³	A3010FS	A3010FE
mp3 1000 -2000	1 ШПРИЦ	КОСТНАЯ СМЕСЬ	2.0 см³	A3210FS	A3210FE
Apatos Mix 1000 -2000	1 ФЛАКОН	ВЫСУШЕННЫЕ ГРАНУЛЫ	1.0 г	A0210FS	A0210FE
Sp-Block	1БЛОК	NORM	35 x10 x5 мм		BN8B (БЫЧИЙ)
Soft Cortical Lamina	1 ПЛАСТИНА	ВЫСУШЕННАЯ / СТАНДАРТНАЯ	30 x30 x(2.0 -4.0) мм	LS03SS	LS03SE
Soft Cortical Lamina	1 ПЛАСТИНА	ВЫСУШЕННАЯ / ПОЛУМЯГКАЯ	35 x35 x(1.0) мм		LS35LE
Evolution	1 МЕМБРАНА	ВЫСУШЕННАЯ / ТОНКАЯ			EV06LLE



КОСТНОЗАМЕЩАЮЩИЕ МАТЕРИАЛЫ

Материал и его свойства	Артикул	Наименование	Цена
Gen-Os (кортикально-губчатая смесь гранул с коллагеном) Материал Gen-Os естественного происхождения имеет ту же структуру матрикса и пор, что и аутогенная кость. Gen-Os биосовместим, остеокондуктивен и доступен в неограниченном количестве. Биосовместимость материала была подтверждена тестами стандарта ISO 10993 в Туринском Университете (Италия). Остеокондуктивность означает, что материал выполняет роль каркаса, в котором происходит регенерация кости. Gen-Os резорбируется постепенно, поэтому объем и форма гребня, достигнутые при аугментации, сохраняются. Коллаген, содержащийся в препарате, благоприятствует формированию кровяного сгустка и проникновению в аугментат клеток, строящих новые ткани. Восстановление кости в области дефекта идет по типу полного заживления (restitutio ad integrum). Материал гидрофилен, поэтому может служить носителем лекарственных препаратов.	M1052FS I M1052FE	Gen-Os 0.25 гр., размер гранул 0.25-1.0 мм	53 €
	M1005FS I M1005FE	Gen-Os 0.5 гр., размер гранул 0.25-1.0 мм	77 €
	M1010FS I M1010FE	Gen-Os 1.0 гр., размер гранул 0.25-1.0 мм	134 €
	M0210FS	Gen-Os 1.0 гр., размер гранул 1.0-2.0 мм	134 €
	M1020FS I M1020FE	Gen-Os 2.0 гр., размер гранул 0.25-1.0 мм	234 €
	M0210FS I M0210FE	Gen-Os 2.0 гр., размер гранул 1.0-2.0 мм	234 €
TSV Gel (термочувствительный резорбируемый гель для стабилизации костных материалов) Благодаря своим уникальным физическим свойствам TSV Gel обеспечивает механическую стабильность костнозамещающих материалов и барьерных мембран. Остеобиол ТСВ Гель является коллагеновым гелем I и III типа; термо-гелеобразующий синтетический биосовместимый сополимер. Гель выпускается в шприце, в сочетании с OsteoBiol Gen-Os. Жидкая консистенция при температуре <8°C; вязкий гель при температуре >13°C. Вязкость, достигаемая OsteoBiol TSV Gel при температуре тела, значительно улучшает стабильность гранул Gen-Os, что особенно важно в тех случаях, когда присутствует недостаточная поддержка вокруг дефекта: латеральная аугментация, подверженные риску с щечной стороны лунки, дегисценции, пародонтальные одно- и двустеночные дефекты. Кроме того, вязкость OsteoBiol TSV Gel улучшает устойчивость и управляемость мембраны Evolution, особенно на стадии закрытия дефекта.	TSV005S I TSV005E	TSV Gel 0.5 см3 + Gen-Os 0.5 гр	120 €
	TSV010S I TSV010E	TSV Gel 1.0 см3 + Gen-Os 1.0 гр	185 €
Apatos (кортикальная или кортикально-губчатая смесь гранул без коллагена) Apatos представляет собой биоматериал ксеногенного происхождения, по своим свойствам напоминающий минерализованную человеческую кость, поэтому его можно использовать в качестве альтернативы аутогенной кости. Естественные микропоры материала OsteoBiolR Apatos упрощают и тем самым ускоряют процесс новообразования кости в области дефекта. Apatos выпускается в форме нанокристаллических гранул 3-х видов: губчатой кости, кортикальной кости и кортикально-губчатой смеси.	A1005FS I A1005FE	Apatos Mix 0.5 гр., размер гранул 0.6-1.0 мм	64,5 €
	A1010FS I A1010FE	Apatos Mix 1.0 гр., размер гранул 0.6-1.0 мм	119 €
	A1020FS I A1020FE	Apatos Mix 2.0 гр., размер гранул 0.6-1.0 мм	196 €
	A0210FS I A0210FE	Apatos Mix 1.0 гр., размер гранул 1.0-2.0 мм	119 €
	AC1005FS	Apatos Cortical 0.5 гр., размер гранул 0.6-1.0 мм	54 €
	AC1010FS	Apatos Cortical 1.0 гр., размер гранул 0.6-1.0 мм	89 €

КОСТНОЗАМЕЩАЮЩИЕ МАТЕРИАЛЫ

Материал и его свойства	Артикул	Наименование	Цена
mp3 (увлажненная кортикально-губчатая смесь гранул с коллагеном (10% геля)) mp3 представляет собой смесь, состоящую из гранул гетерологичной коллагенсодержащей кортикально-губчатой кости и коллагенового геля OsteoBiolR Gel 0. Размер гранул составляет 600-1000 микрон. Материал mp3 однофазный; он полностью готов к применению и не требует предварительного смачивания. Отсутствие подготовительных манипуляций уменьшает риск случайного загрязнения материала. Гибкий шприц максимально упрощает внесение биомассы в область дефекта. По своей структуре материал очень напоминает человеческую кость и может использоваться в качестве ее альтернативы при остеопластике. Естественные микропоры гранул способствуют новообразованию кости в толще аугментата и ускоряют процесс регенерации. Постепенная резорбция материала обеспечивает длительное сохранение объема и формы аугментата (остеокондуктивность). Коллаген способствует формированию кровяного сгустка и проникновению в аугментат клеток, участвующих в процессах заживления и регенерации.	A3075FS	mp3 0.25 см3, размер гранул 0.6-1.0 мм	70 €
	A3015FS I A3015FE	mp3 0.5 см3, размер гранул 0.6-1.0 мм	96 €
	A3030FS I A3030FE	mp3 1.0 см3, размер гранул 0.6-1.0 мм	149 €
	A3010FS I A3010FE	mp3 2.0 см3, размер гранул 0.6-1.0 мм	229 €
	A3210FS I A3210FE	mp3 2.0 см3, размер гранул 1.0-2.0 мм	229 €
Putty (увлажненная кортикально-губчатая паста с коллагеном (20% геля)) Putty представляет собой костную пасту, содержащую не менее 80% измельченной гетерологичной костной смеси с размером гранул до 300 микрон и коллагеновый гель OsteoBiolR Gel 0. Особенности производственного процесса позволили сделать материал очень податливым и пластичным, поэтому им удобно заполнять свежие альвеолярные лунки и периимплантатные дефекты, окруженные стенками. Содержащийся в материале коллаген способствует формированию кровяного сгустка и проникновению в аугментат клеток, участвующих в процессах заживления и регенерации. Условием успешной аугментации является стабильность биоматериала, поэтому Putty можно использовать только при наличии условий для его ретенции. Материал не следует применять для заполнения двухстеночных дефектов и при открытом синус-лифтинге.	HPT32S I HPT32E	Putty 0.25 см3 (0.5 гр.), размер гранул <0.3 мм	66,5 €
	HPT35S I HPT35E	Putty 0.5 см3 (1.0 гр.), размер гранул <0.3 мм	99 €
	HPT61S I HPT61E	Putty 1.0 см3 (2.0 гр.), размер гранул <0.3 мм	162 €
Gel 40 (кортикально-губчатый костный гель с коллагеном (40% геля)) В ходе технологического процесса TecnossR коллагеновый матрикс, содержащий коллаген I и III типов, насыщается на 60% гетерологичной костной смесью, размер гранул которой не превышает 300 микрон. При температуре ниже 30°C материал имеет гелеобразную консистенцию; при более высокой температуре вязкость геля снижается и его можно смешать с водорастворимыми и/или жирорастворимыми лекарственными препаратами. Содержащийся в материале коллаген способствует формированию первичного кровяного сгустка и проникновению в аугментат клеток, участвующих в процессах заживления и регенерации. Кортикально-губчатая костная смесь играет роль каркаса. Коллагеновая составляющая материала Gel 40 быстро и полностью резорбируется. Коллаген обладает противовоспалительными и эутрофическими свойствами и способствует рубцеванию. Липофильность геля обусловлена содержанием полиненасыщенных жирных кислот олеино-линолевого ряда, в том числе Омега 3 жирных кислот. Полученные непосредственно из исходного сырья эти компоненты оказывают антиоксидантное действие и способствуют тканевой регенерации.	15GEL40S 15GEL40E	Gel 40 0.5 см3 , размер гранул <0.3 мм	68,5 €

МЕМБРАНЫ И КОРТИКАЛЬНЫЕ ПЛАСТИНЫ

Материал и его свойства	Артикул	Наименование	Цена
Evolution (высушенная резорбируемая мембрана из перикарда с коллагеном)  Полностью резорбируемая мембрана Evolution изготавливается из мезенхимальной ткани (гетерологичный перикард). Ее структура представлена плотными коллагеновыми волокнами. Мембрана очень прочная, что дает возможность: • наилучшим образом адаптировать ее к кости и мягким тканям; • просто и надежно сшить ее с подлежащими тканями; • создать плотный контакт между мембраной и костью/надкостницей; • обеспечить стабильность и продолжительную защиту аугментата. **Маркировка толщины и формы** STD: 0,5 – 0,7 мм; FINE: 0,3 – 0,5 мм; OVAL: овальная	EM33XS	Evolution X-Fine 30x30 мм	70 €
	EV02LLE	Evolution Fine 20x20 мм	99 €
	EV03LLE	Evolution Fine 30x30 мм	136 €
	EM02HS I EV02HHE	Evolution Std 20x20 мм	99 €
	EM03HS I EV03HHE	Evolution Std 30x30 мм	136 €
	EV0LLE	Evolution Fine Oval 25x35 мм	125 €
	EM00HS	Evolution Std Oval 25x35 мм	125 €
	EV04LLE	Evolution 40x40 мм	189 €
	EV06LLE	Evolution 80x60 мм	499 €
Special (высушенная ультратонкая резорбируемая мембрана из перикарда с коллагеном) Мембрана изготавливается из очень тонкой мезенхимальной ткани (гетерологичного перикарда) по эксклюзивной технологии Tecnoss. Мембрана полностью резорбируема и поставляется в высушенной форме. После смачивания мембрана становится прозрачной и гибкой. Она направляет растущий эпителий и не дает ему проникнуть в область ожидаемого новообразования кости. Таким образом мембрана Special способствует оптимальной регенерации подлежащей костной ткани. **Маркировка толщины:** X-FINE: 0,2 мм	EM02LE	EM02LS Special X-Fine 20x20 мм	62,5 €
	EM03LE	EM03LS Special X-Fine 30x30 мм	75 €
Derma (высушенная плотная резорбируемая мембрана из свиной дермы с коллагеном) Мембрана изготавливается из свиной дермы по эксклюзивной технологии Tecnoss. Мембрана полностью резорбируема. Мембрана прочная и имеет плотную консистенцию. Она прекрасно стабилизирует подлежащий аугментат в области крупного дефекта и долго служит ему защитой. Помимо этого Derma оказывает барьерный эффект, направляя растущий эпителий и препятствуя его проникновению внутрь. **Маркировка толщины:** STD: 2,0 мм; FINE: 0,9 мм; X.FINE: 0,6 мм	ED02LS	Derma X-Fine 20x20 мм	79 €
	ED21FS	Derma Fine 12x8 мм	88 €
	ED25FS	Derma Fine 25x25 мм	88 €
	ED05FS	Derma Fine 50x50 мм	193 €
	ED75SS	Derma 7x5 мм	77 €
	ED15SS	Derma Std 15x5 мм	77 €
	ED03SS	Derma Std 30x30 мм	82 €
	ED05SS	Derma Std 50x50 мм	193 €
Duo-Teck (коллагеновая мембрана, покрытая измельченными костными гранулами) Мембрана изготавливается из лиофилизированного конского коллагена. Материал биосовместим и быстро резорбируется. В отличие от других мембран, Duo-Teck с одной стороны покрыта тонким слоем измельченной кости конского происхождения. Костное покрытие придает мембране стабильность и прочность. Мембрана обеспечивает надежную защиту аугментата и дает возможность ушить мягкие ткани без натяжения.	DT020	Duo-Teck 20x20 мм (толщина 1.0 мм)	47 €
	DTN625	Duo-Teck 25x25 мм (толщина 0.2 мм, 6 штук в упаковке)	186 €
Lamina (высушенная резорбируемая кортикальная пластина с коллагеном) 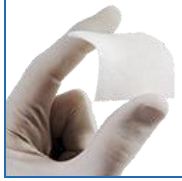 Пластина OsteoBiol Cortical Lamina изготавливается из гетерологичной кортикальной кости по эксклюзивной технологии Tecnoss, позволяющей избежать керамизации кристаллов гидроксиапатита и за счет этого сократить сроки физиологической резорбции материала. **Маркировка толщины и формы** STD: 2,0 мм; FINE: 0,5 мм; SEMI SOFT: 1,0 мм, полумягкая; CURVED: 0,9 мм, изогнутая	LS23FS I LS23FE	Soft Cortical Lamina Oval Fine, 25x35 мм	177 €
	LS25FS I LS25FE	Soft Cortical Lamina Fine, 25x25 мм	157 €
	LS24LS	Soft Cortical Lamina Semi Soft, 20x40 мм	192 €
	LS03SS I LS03SE	Soft Cortical Lamina Std, 30x30 мм	157 €
	LS10HS I LS10HE	Curved Lamina, 35x35 мм	192 €
	LS35LS	Soft Cortical Lamina Semi Soft, 35x35 мм	240 €

ПРАЙС | OsteoBiol by Tecnoss

МАРКИРОВКА ПРОИСХОЖДЕНИЯ
Последняя буква артикула: **S** – свиное, **E** – конское

КОСТНЫЕ БЛОКИ

Материал и его свойства	Артикул	Наименование	Цена
Sp-Block (высушенный губчатый костный блок с коллагеном) **C-Block (высушенный цилиндрический губчатый костный блок с коллагеном)** Эксклюзивная технология производства блоков губчатой кости конского происхождения позволяет избежать керамизации кристаллов гидроксиапатита и за счет этого сократить сроки физиологической резорбции материала. Sp-Block способствует новообразованию кости. Благодаря своей жесткости он хорошо сохраняет объем. Это имеет существенное значение при регенерации кости в области крупных дефектов. Содержащийся в препарате коллаген благоприятствует формированию кровяного сгустка и проникновению в аугментат клеток, строящих новые ткани. Восстановление кости в области дефекта идет по типу полного заживления (restitutio ad integrum).	**Sp-Block (высушенный губчатый костный блок с коллагеном)**		
	BN0E	Spongiosa Block 10x10x10 мм	132 €
	BN1E	Spongiosa Block 10x10x20 мм	167 €
	BN2E	Spongiosa Block 10x20x20 мм	209,5 €
	BN8E	Spongiosa Block 35x10x5 мм	132 €
	C-Block (высушенный цилиндрический губчатый костный блок с коллагеном)		
	CLH5S	C-Block cylindrical 5x5 мм	105 €
	CLH7S	C-Block cylindrical 7x7 мм	140 €
Dual-Block (высушенный изогнутый кортикально-губчатый костный блок с коллагеном) Коллагенизированные кортикально-губчатые блоки свиного или конского происхождения, произведенные по эксклюзивной технологии Tecnoss, которая исключает ситаллизацию кристаллов гидроксиапатита, таким образом ускоряя процесс физиологической резорбции. Dual-Block способствует формированию новой костной ткани, благодаря своей жесткой консистенции он сохраняет изначальные размеры. Это особенно важно при обширных реконструктивных вмешательствах. Кроме этого, коллаген, входящий в состав костного блока, стимулирует формирование кровяного сгустка, последующую миграцию регенеративных и репаративных клеток и полное восстановление отсутствующей кости. Полная биосовместимость и биодоступность костных блоков доказана многочисленными клиническими исследованиями, проводимыми в Universit degli Studi (Турин, Италия) по методике ISO 10993. Благодаря высокой гигроскопичности костные блоки могут служить в качестве депо некоторых медикаментов.	STS7S	Dual-Block Soft 20x15x5 мм	209,5 €
	STN5S	Dual-Block Norm 20x10x5 мм	158,5 €
GTO (увлажненная костная смесь с коллагеновым гелем TSV) OsteoBiol GTO является гетерологичным биоматериалом и представляет собой смесь коллагенизированных кортикально-губчатых гранул размером от 600 до 1000 мкм с гелем OsteoBiol TSV Gel, водным раствором гетерологичного коллагена I и III типов с полиненасыщенными жирными кислотами и биосовместимым синтетическим сополимером. OsteoBiol GTO характеризуется постепенной резорбцией и очень высокой остеокондуктивностью. Сохраненный коллагеновый матрикс в составе гранул способствует образованию кровяного сгустка и последующей инвазии клеток, участвующих в процессах заживления и регенерации. Благодаря этим уникальным свойствам наблюдается превосходное и быстрое образование новой кости, хорошая сохранность объема, здоровая вновь образованная кость и, в конечном итоге, успех реабилитации с опорой на имплантаты.	MU0020E	GTO 2.0 см³	236 €
	MU0020S	GTO 2.0 см³	236 €
	MU0005E	GTO 0.5 см³	106 €
	MU0005S	GTO 0.5 см³	106 €

Global Dent
implant profitable solutions

Челябинск, Екатеринбург
Печёрин Алексей
+7 912 307 21 12
super-td1@global-dent.ru

Пермь, Тюмень, Сургут
Сатыга Андрей
+7 982 290 09 46
super-td3@global-dent.ru

Сочи
Ткачук Виктор
+7 912 307 21 30
td.gd.region@gmail.com

Другие регионы
Батиг Григорий
+7 922 014 61 11, +7 912 307 20 02
super-td2@global-dent.ru

Единый номер: 8 800 234 00 74

Интернет-магазин: global-dent74.ru